



HOSPITAL VETERINÁRIO DA ANCLIVEPA-SP

DATA: 02/01/2023

PACIENTE: BELINHA / MARIA (497801)

RELATÓRIO ULTRASSONOGRÁFICO

Bexiga: distensão moderada, conteúdo anecoico sem debris, paredes normoespessas, estratificação mantida, trígono mantido. Uretra caudal não caracterizada.

Rins e Ureteres: em topografia habitual com dimensões preservadas (RD 5,20cm / RE 4,80cm), contornos definidos, parênquima homogêneo normoecóico, proporção e distinção cortico medular mantida, sistema pielocalicial. Ureteres não caracterizados.

Baço: em topografia habitual com dimensões aumentadas (2,43cm), com parênquima homogêneo normoecóico, vasos preservados.

Fígado: parênquima homogêneo normoecóico, volume mantido, bordos regulares. Diafragma mantido, vasos preservados. **Vesícula biliar:** distendida por conteúdo anecóico, paredes preservadas, ducto comum não caracterizado.

Sistema gastrointestinal:

Estômago: em topografia habitual, pouco distendido, conteúdo gasoso, paredes normoespessas regulares com estratificação e motilidade mantida.

Pâncreas: não caracterizado.

Alças Intestinais: segmentos intestinais passíveis de avaliação com parâmetros ultrassonográficos preservados, lúmen sem conteúdo. Sem sinais de obstrução.

Útero e ovários: OSH

Observações:

Ausência de líquido livre

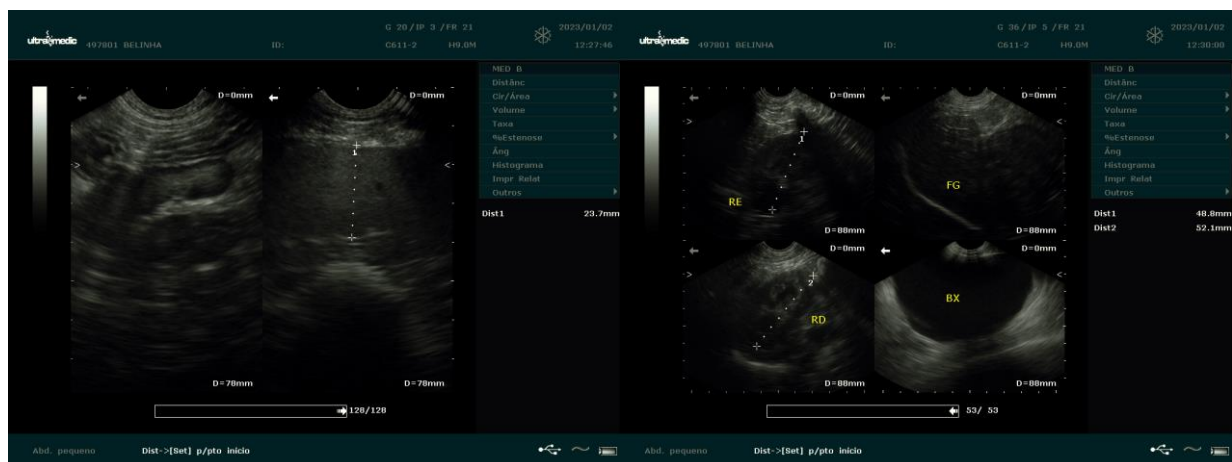
Linfonodos caracterizados e reativos.


Dra. PAULA NOGUEIRA CUNHA
MV CLÍNICA GERAL - APERFEIÇOAMENTO ULTRASSONOGRAFIA
CRMV 13618-SP
CPF 122.038.818-10

IMPRESSÃO ULTRASSONOGRÁFICA:

Esplenomegalia

Linfonodos reativos.



Dra. PAULA NOGUEIRA CUNHA
 MV CLINICA GERAL - APERFEIÇOAMENTO ULTRA-SONOGRAFIA
 CRMV 13618-SP
 CPF 122.038.818-10