



# HOSPITAL VETERINÁRIO DA ANCLIVEPA-SP

DATA: 10/01/2023

PACIENTE: RAGNA/ MARCIO (428467)

## RELATÓRIO ULTRASSONOGRÁFICO

### RELATÓRIO ULTRASSONOGRÁFICO

**Bexiga:** em topografia habitual, com pequena distensão, pouco conteúdo anecoico com grande quantidade de debris celulares e mucoides, paredes com mucosa espessa (0,26cm) regulares, uretra caudal preservada.

**Rins e Ureteres:** RE 3,52cm / RD 3,59cm. Rins com parênquima grosseiro tendendo a hiperecoico, contornos definidos, boa distinção e leve perda da proporção cortico medular – espessamento e irregularidade da cortical, sistema pielocalicial preservado, ausência de mineralização em recessos renais. Ureter não caracterizado.

**Baço:** em topografia habitual se deslocando para o abdômen caudal com parênquima homogêneo normoecóico com dimensões aumentadas (1,10cm), vasos preservados.

**Fígado:** lobos hepáticos com volume mantido, parênquima homogêneo hiperecoico, bordos afilados regulares. Diafragma mantido. Grandes vasos preservados. **Vesícula biliar:** em topografia habitual com distensão pequena, conteúdo anecoico, paredes normoespessas. Ductos intra-hepáticos não caracterizados. Ducto biliar comum não caracterizado.

### Sistema gastrointestinal:

**Estômago:** em topografia habitual contraído sem conteúdo. Motilidade, estratificação e paredes mantidas. Pâncreas: não caracterizado.

**Alças Intestinais:** segmentos intestinais com parâmetros ultrassonográficos preservados.

**Adrenais:** não caracterizadas.

### Observações:

Ausência de líquido livre.

  
Dra. PAULA NOGUEIRA CUNHA  
MV CLINICA GERAL - APERFEIÇOAMENTO ULTRASSONOGRAFIA  
CRMV 136188SP  
CPF 122.038.818-10

## IMPRESSÃO ULTRASSONOGRÁFICA:

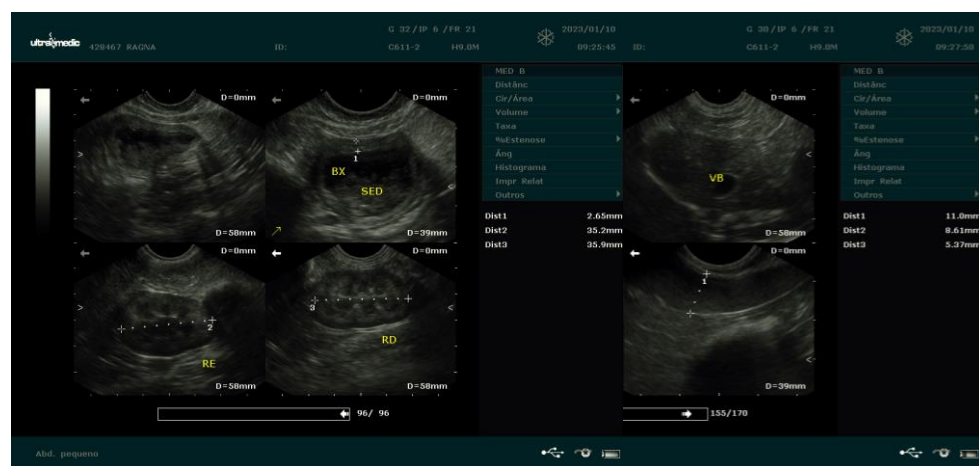
Hepatopatia infiltrativa difusa – infiltração adiposa ou inflamação crônica a esclarecer.

Alteração morfológica renal bilateral.

Esplenomegalia

Cistite moderada associada a grande quantidade de sedimento ecogênico denso – debris celulares e muco aglomerados.

Sugerido acompanhamento clínico, laboratorial e ultrassonográfico.



*Dra. PAULA NOGUEIRA CUNHA*  
 MV CLINICA GERAL - APERFEIÇOAMENTO ULTRA-SONOGRAFIA  
 CRMV 13618-SP  
 CPF 122.038.818-10