



# HOSPITAL VETERINÁRIO DA ANCLIVEPA-SP

DATA: 03/03/2023

PACIENTE: SAPEQUINHA / MARGARIDA (518325)

## RELATÓRIO ULTRASONOGRÁFICO

**Bexiga:** distensão moderada, conteúdo anecoico sem debris sem sedimentos, paredes finas regulares, estratificação mantida, trígono mantido. Uretra caudal preservada sem dilatação sem sinais de obstrução.

**Rins e Ureteres:** em topografia habitual (RD 4,12cm / RE 4,69cm) ambos com contornos definidos, parênquima homogêneo normoecóico, distinção e proporção cortico medular mantida, sistema pielocalicial preservado. Ureteres não caracterizados.

**Baço:** dimensões aumentadas (1,20cm), parênquima homogêneo normoecóico. Vasos preservados.

**Fígado:** parênquima homogêneo normoecóico, volume mantido, margens finas e regulares. Diafragma mantido. Vasos preservados. **Vesícula biliar:** distendida por conteúdo anecoico sem sedimentos. Ducto cístico não caracterizado.

**Estômago:** distendido por conteúdo alimentar e gasoso, paredes normoespessas com estratificação e motilidade mantida. **Pâncreas:** não caracterizado. **Alças Intestinais:** segmentos intestinais com paredes normoespessas, motilidade mantida e conteúdo luminal gasoso e mucoide em alguns segmentos.

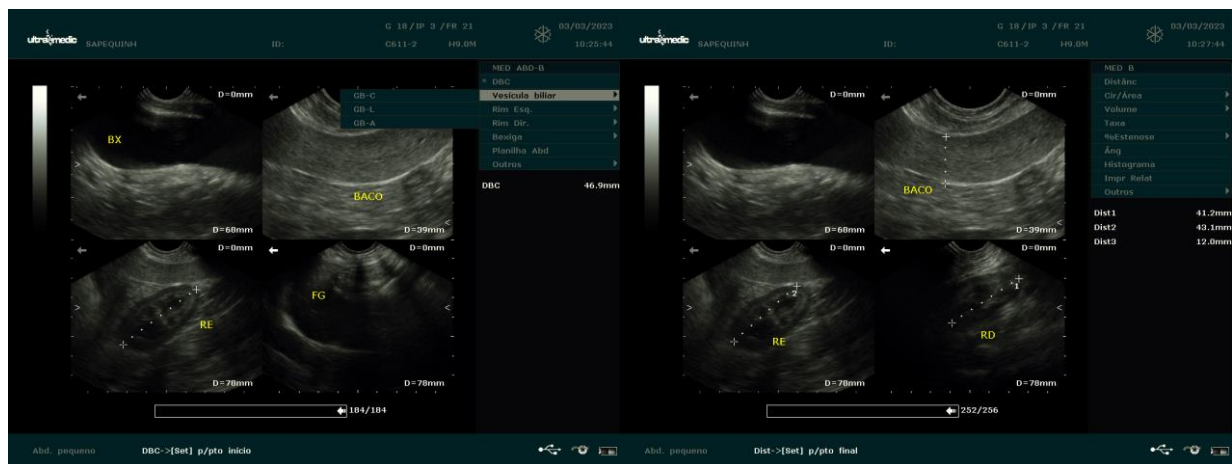
### Observações:

Ausência de líquido livre.

  
Dra. PAULA NOGUEIRA CUNHA  
MV CLINICA GERAL - APERFEIÇOAMENTO ULTRA-SONOGRAFIA  
CRMV 13618-SP  
CPF 122.038.818-10

## IMPRESSÃO SONOGRÁFICA:

Esplenomegalia leve a moderada



*Dra. PAULA NOGUEIRA CUNHA*  
 MV CLÍNICA GERAL - APERFEIÇOAMENTO ULTRA-SONOGRAFIA  
 CRMV 13618-SP  
 CPF 122.038.818-10