



# HOSPITAL VETERINÁRIO DA ANCLIVEPA-SP

DATA: 23/01/2023

PACIENTE: BELINHA/MARIA (446583)

## RELATÓRIO ULTRASSONOGRÁFICO

### Bexiga:

Repleção adequada, preenchida por conteúdo anecoico sem debris sem sedimentos, paredes e estratificação mantida, trígono preservado.

### Rins e Ureteres:

Simétricos, dimensões mantidas (RE: 3,47cm / RD: 3,71cm), contornos definidos, parênquima homogêneo normoecóico, distinção e proporção cortico medular mantida, sistema pielocalicial mantido. Ausência de mineralizações ou litíases. Ureteres não caracterizados.

### Baço:

Topografia habitual, contornos definidos, dimensões moderadamente aumentadas (1,42cm), parênquima homogêneo normoecóico, vasos preservados.

### Fígado:

Topografia habitual, lobos hepáticos com parênquima homogêneo hipoeecóico, volume preservado, margens afiladas regulares. Vasos preservados. Ductos intra-hepáticos não caracterizados. **Vesícula biliar:** com repleção preenchida por conteúdo anecoico, presença de estrutura densa hiperecoica produtora de sombra acústica fraca posicionada em região central do lúmen mensurada em torno de 0,99cm, paredes preservadas. Ducto biliar não caracterizado.

### Sistema gastrointestinal:

Estômago: Topografia habitual, contraído com conteúdo gasoso, paredes normoespessas regulares, estratificação e motilidade mantida. Píloro não caracterizado.

Pâncreas: não caracterizado.

Alças Intestinais: Segmentos intestinais passíveis de avaliação com parâmetros ultrassonográficos preservados. Lúmen sem conteúdo.

### Observações:

Ausência de líquido livre

Linfonodos não caracterizados.

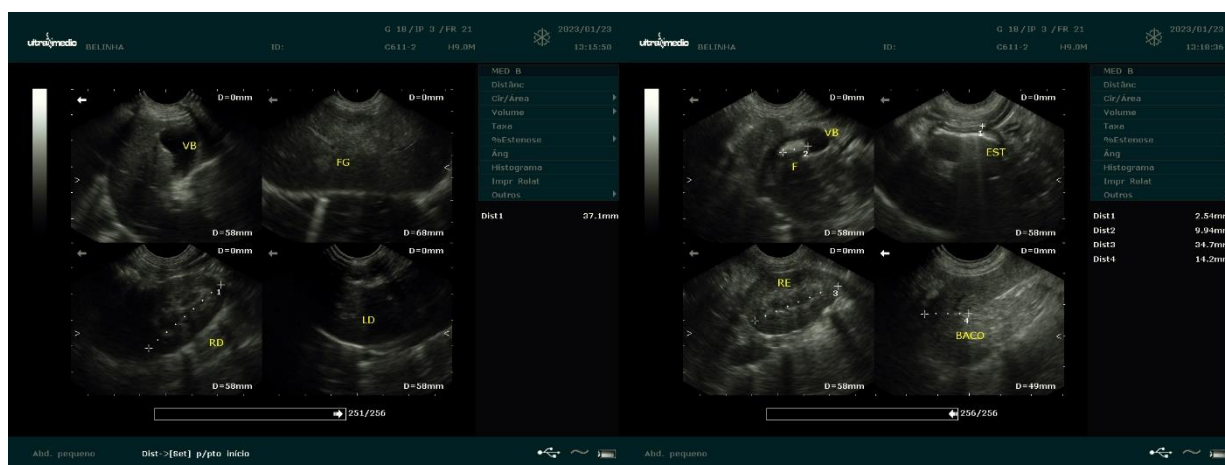
  
Dra. PAULA NOGUEIRA CUNHA  
MV CLINICA GERAL - APERFEIÇOAMENTO ULTRA-SONOGRAFIA  
CRMV 13618-SP  
CPF 122.038.818-10

## IMPRESSÃO ULTRASSONOGRÁFICA:

Hepatopatia congestiva leve

Colecistite associada a estrutura densa hiperecótica sugestiva de colelitíase.

Esplenomegalia.



*Dra. PAULA NOGUEIRA CUNHA*  
MV CLINICA GERAL - APERFEIÇOAMENTO ULTRA-SONOGRAFIA  
CRMV 13618-SP  
CPF 122.038.818-10