



HOSPITAL VETERINÁRIO DA ANCLIVEPA-SP

DATA: 13/12/2022

PACIENTE: SALEI / MARCELO (454420)

RELATÓRIO ULTRASONOGRÁFICO

Bexiga: em topografia habitual moderadamente distendida, conteúdo anecoico com grande quantidade de debris mucoides filamentosos e cristais em suspensão, paredes preservadas (0,36cm), uretra caudal mantida.

Rins e Ureteres: dimensões reduzidas (RD: 3,56cm / RE: 3,84cm), contornos definidos, parênquima homogêneo normoecóico, distinção e proporção cortico medular mantida, sistema pielocalicial preservado. Presença de mineralizações em junção cortico medular. Ureteres não caracterizados.

Baço: em topografia habitual, com dimensões mantidas, parênquima homogêneo normoecóico, vasos preservados.

Fígado: Topografia habitual, lobos hepáticos com volume mantido, parênquima homogêneo normoecóico, bordos arredondados, regulares. Vasos preservados. Ductos intra-hepáticos não caracterizados. Vesícula biliar: repleção adequada, preenchida por conteúdo anecoico sem sedimentos, paredes normoespessas regulares. Ducto biliar não caracterizado.

Sistema gastrointestinal:

Estômago: Topografia habitual, contraído sem conteúdo, paredes normoespessas regulares, estratificação mantida, motilidade mantida. Píloro não caracterizado.

Pâncreas: Não caracterizado.

Alças Intestinais: segmentos passíveis de avaliação com parâmetros preservados.

Observações:

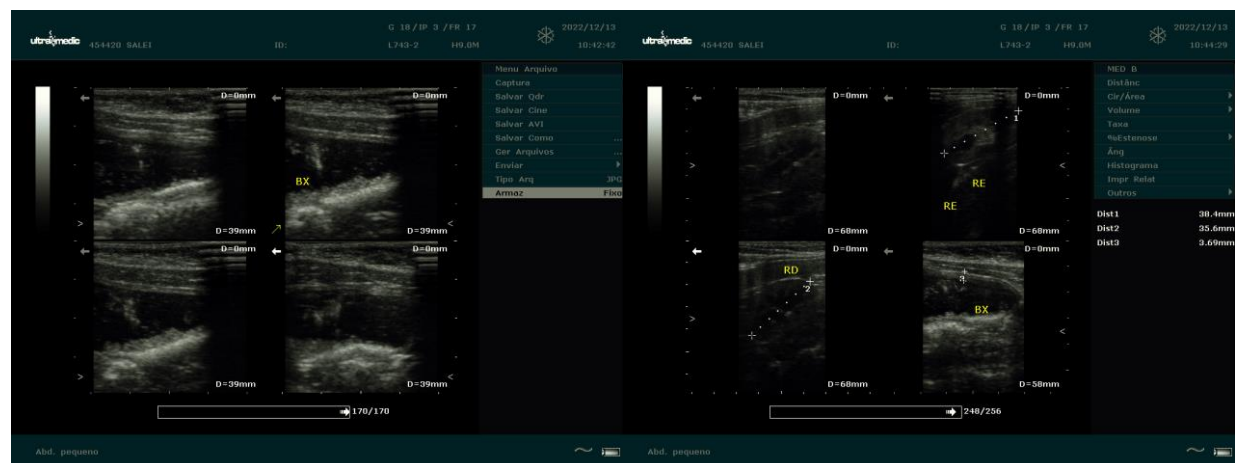
Ausência de líquido livre.

Linfonodos não caracterizados.


Dra. PAULA NOGUEIRA CUNHA
MV CLÍNICA GERAL - APERFEIÇOAMENTO ULTRASONOGRAFIA
CRMV 13618-SP
CPF 122.038.818-10

IMPRESSÃO SONOGRÁFICA:

Acumulo de sedimentos mucoides / filamentosos / cristais em lumen vesical. Não há sinais de obstrução. Discreta mineralização em junção cortico medular de rim direito.



Dra. PAULA NOGUEIRA CUNHA
 MV CLÍNICA GERAL - APERFEIÇOAMENTO ULTRA-SONOGRÁFIA
 CRMV 13618-SP
 CPF 122.038.818-10