



HOSPITAL VETERINÁRIO DA ANCLIVEPA-SP

DATA: 26/01/2023

PACIENTE: FLOQUINHA/ MARIA (499177)

RELATÓRIO ULTRASONOGRÁFICO

Bexiga: moderada distensão, conteúdo anecoico sem debris sem sedimentos, paredes normoespessas, estratificação mantida, uretra caudal preservada.

Rins e Ureteres: RE 4,30cm / RD 5,0cm, contornos definidos, parênquima homogêneo normoecóico, distinção e proporção cortico medular preservada, sistema pielocalicial preservado. Ureteres não caracterizados.

Baço: em topografia habitual com dimensões preservadas (1,33cm), parênquima homogêneo normoecóico, vasos preservados.

Fígado: em topografia habitual, lobos hepáticos com volume mantido, parênquima homogêneo normoecóico margens afiladas, regulares. Vasos preservados. Ductos intra-hepáticos não caracterizados. Vesícula biliar com repleção adequada preenchida por conteúdo anecoico sem sedimentos, paredes normoespessas regulares. Ducto biliar não caracterizado. Sistema gastrointestinal:

Estômago: em topografia habitual, contraído sem conteúdo, paredes normoespessas, motilidade e estratificação preservadas. Píloro não caracterizado. **Pâncreas:** não caracterizados.

Alças Intestinais: segmentos intestinais passíveis de avaliação sem conteúdo luminal paredes finas regulares, motilidade e estratificação preservadas.

Adrenais: não caracterizadas.

Observações:

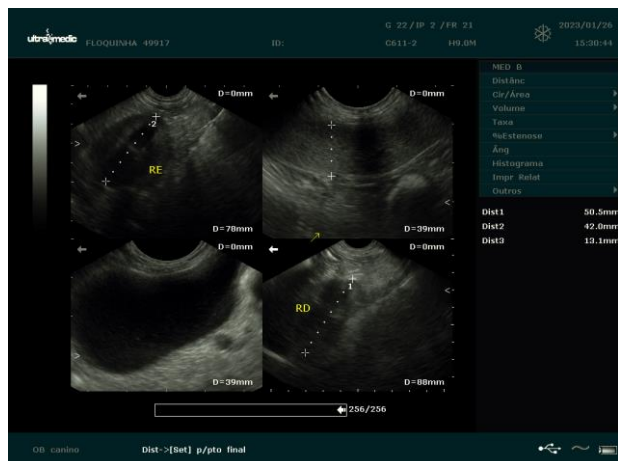
Ausência de líquido livre

Linfonodos não caracterizados.


Dra. PAULA NOGUEIRA CUNHA
MV CLINICA GERAL - APERFEIÇOAMENTO ULTRA-SONOGRAFIA
CRMV 13618-SP
CPF 122.038.818-10

IMPRESSÃO ULTRASSONOGRÁFICA:

Varredura abdominal com parâmetros ultrassonográficos preservados.



Dra. PAULA NOGUEIRA CUNHA
MV CLINICA GERAL - APERFEIÇOAMENTO ULTRA-SONOGRAFIA
CRMV 13618-SP
CPF 122.038.818-10