



# HOSPITAL VETERINÁRIO DA ANCLIVEPA-SP

DATA: 27/03/2023

**PACIENTE: RISO/ MARCELA (467560)**

## RELATÓRIO ULTRASSONOGRÁFICO

**Bexiga:** distensão leve, preenchida por conteúdo anecoico sem debris sem sedimentos, paredes e estratificação mantida, trígono preservado.

**Rins e Ureteres:** Rim direito com parâmetros preservados. Rim esquerdo com dimensões mantidas, contornos definidos, parênquima grosseiro hiperecótico, leve perda da distinção e da proporção cortico medular, presença de lesão focal anecoica na margem cranial, mensurada em torno de 1,0cm x 0,96cm, sistema pielocalicial mantido. Ausência de mineralizações ou litíases. Ureteres não caracterizados.

**Baço:** Topografia habitual, contornos definidos, dimensões mantidas (1,35cm), parênquima homogêneo normoecótico, vasos preservados.

**Fígado:** Topografia habitual, lobos hepáticos com manutenção de seu volume, parênquima homogêneo normoecótico, bordos afilados, regulares. Vasos preservados. Ductos intra-hepáticos não caracterizados.

**Vesícula biliar:** repleção adequada, leve distensão por conteúdo anecoico com pequena quantidade de sedimentos ecogênicos mucoides em suspensão, paredes normoespessas regulares. Ducto biliar não caracterizado.

**Estômago:** Topografia habitual, distendido por conteúdo padrão gasoso / mucoide, paredes normoespessas (0,36cm) regulares, estratificação e motilidade mantida. Píloro não caracterizado.

**Pâncreas:** Não caracterizado.

**Alças Intestinais:** Segmentos intestinais passíveis de avaliação com parâmetros ultrassonográficos dentro da normalidade. Duodeno 0,39cm / Jejun 0,36cm / Colón 0,13cm

**Próstata:** contornos definidos regulares, parênquima homogêneo normoecótico, medidas aproximadas de 2,0cm x 2,60cm x 1,40cm, uretra prostática preservada.

**Testículos:** parâmetros preservados.

**Adrenais:** caracterizadas em topografia habitual com parâmetros preservados mensuradas em torno de ADD 1,17cm x 0,42cm e ADE 1,13cm x 0,34cm.

### Observações:

Ausência de líquido livre

Linfonodos não caracterizados.

  
Dra. PAULA NOGUEIRA CUNHA  
MV CLINICA GERAL - APERFEIÇOAMENTO ULTRA-SONOGRAFIA  
CRMV 13618-SP  
CPF 122.038.818-10

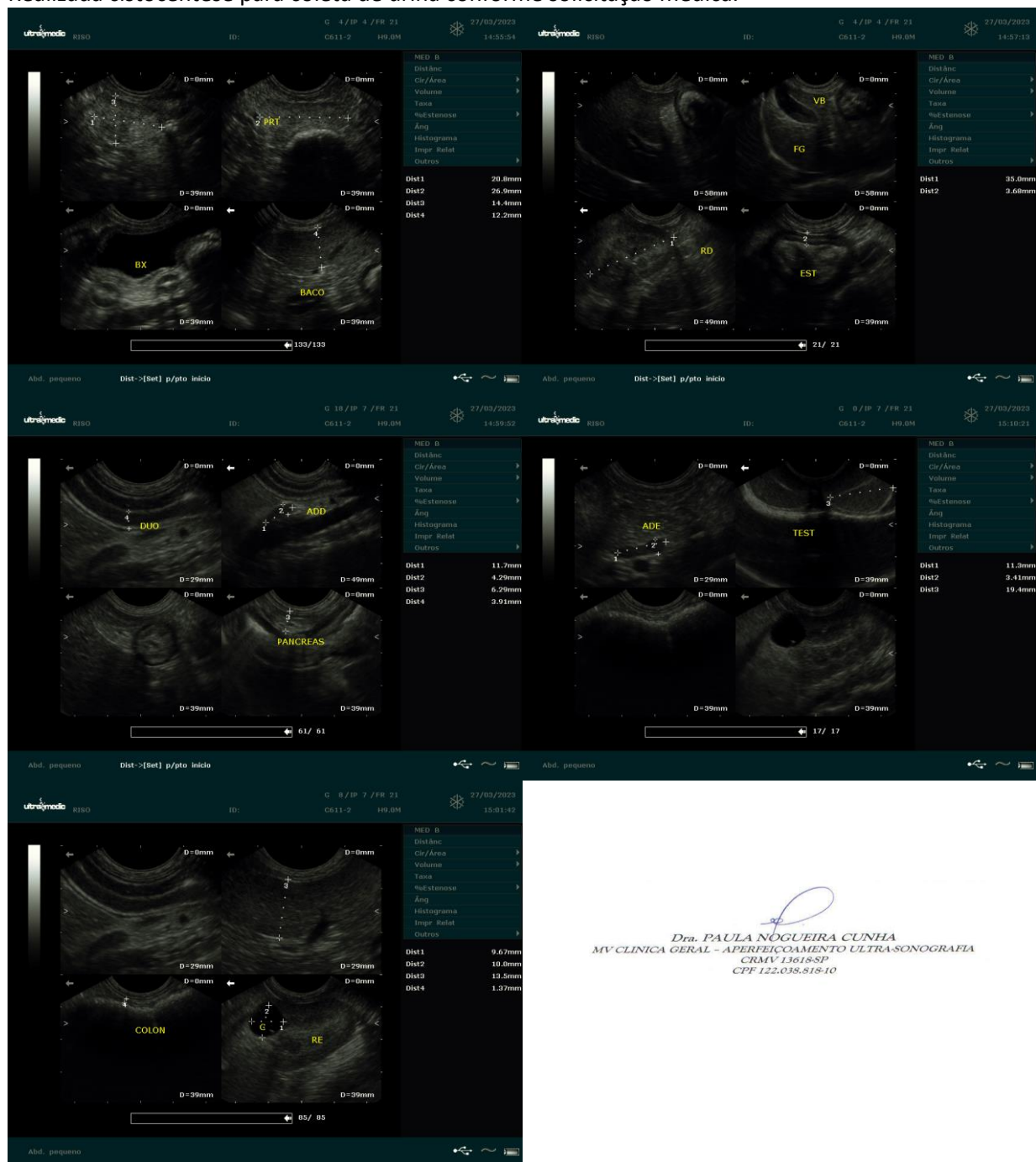
## IMPRESSÃO SONOGRÁFICA:

Nefropatia unilateral esquerda sendo identificada uma área cística (1,0cm x 0,96cm) em cortical renal esquerda.

Discreta lama biliar

Adrenais preservadas

Realizada cistocentese para coleta de urina conforme solicitação médica.





# HOSPITAL VETERINÁRIO DA ANCLIVEPA-SP

AV JUSCELINO KUBITSCHEK DE OLIVEIRA, 214 – TAUBATÉ/SP