



HOSPITAL VETERINÁRIO DA ANCLIVEPA-SP

DATA: 02/12/2022

PACIENTE: MANTEIGA / MARIA (473520)

RELATÓRIO ULTRASSONOGRÁFICO

Bexiga: em topografia habitual, pouco distendida, conteúdo anecoico com estrutura ecogênica flutuantes sugestiva de coágulo, debris finos em suspensão, paredes espessas (0,60cm) levemente irregulares, uretra caudal mantida.

Rins e Ureteres: RE 3,68cm/ RD 3,61cm. Ambos com contornos definidos, parênquima homogêneo normoecóico, distinção e proporção cortico medular mantida. sistema pielocalicial mantido. Ureter preservado.

Baço: em topografia habitual, parênquima homogêneo normoecóico, dimensões mantidas, contornos definidos, vasos preservados.

Fígado: lobos hepáticos com volume preservado, parênquima homogêneo normoecóico, bordos afilados, regulares. Diafragma mantido. Grandes vasos não caracterizados. **Vesícula biliar:** em topografia habitual com repleção adequada por conteúdo anecóico com sedimentos, parede normoecoica normoespessa. Ductos intra-hepáticos não caracterizados. Ducto biliar comum não caracterizado.

Sistema gastrointestinal:

Estômago: caracterizado distendido por grande quantidade de conteúdo alimentar, motilidade e estratificação preservada, paredes normoespessas.

Pâncreas: área topográfica sem alterações ultrassonográficas.

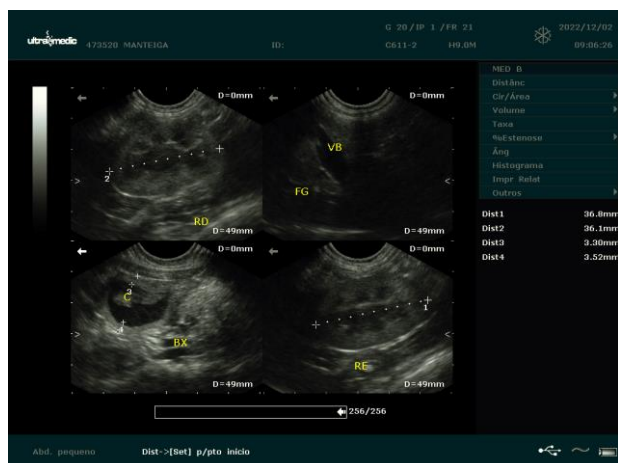
Alças Intestinais: segmentos intestinais passíveis de varredura com parâmetros ultrassonográficos mantidos.


Observações:

Ausência de líquido livre.

IMPRESSÃO SONOGRÁFICA:

Cistite moderada a grave – presença de coágulo flutuante.




Dra. PAULA NOGUEIRA CUNHA
MV CLINICA GERAL - APERFEIÇOAMENTO ULTRA-SONOGRAFIA
CRMV 13618-SP
CPF 122.038.818-10