



HOSPITAL VETERINÁRIO DA ANCLIVEPA-SP

DATA: 10/11/2022

PACIENTE: MAIKE/MARCOS (481226)

RELATÓRIO ULTRASONOGRÁFICO

Bexiga: em topografia habitual, distensão leve, conteúdo anecoico com debris em suspensão e acúmulo de sedimentos hiperecóicos em parede dorsal, paredes espessadas (0,58cm) irregulares, uretra caudal mantida.

Rins e Ureteres: em topografia habitual. RD 5,14cm / RE 5,64cm. Parênquima homogêneo normoecóico, contornos definidos, distinção e proporção cortico medular mantida

Baço: em topografia habitual, dimensões mantidas. Parênquima homogêneo normoecóico. Vasos preservados.

Fígado: em topografia habitual, bordos afilados, volume mantido, parênquima homogêneo normoecóico. Diafragma mantido. Grandes vasos preservados.

Vesícula biliar: em topografia habitual com repleção adequada por conteúdo anecóico. Ductos intra-hepáticos não caracterizados. Ducto biliar comum não caracterizado.

Sistema gastrointestinal:

Estômago: em topografia habitual, contraído sem conteúdo, paredes normoespessas, estratificação mantida, motilidade mantida. Píloro caracterizado preservado.

Pâncreas: não caracterizado.

Alças Intestinais: segmentos intestinais passíveis de avaliação com parâmetros preservados

Próstata: parênquima grosseiro hiperecoico com aspecto nodular intrínseco mensurada em torno de 3,40cm x 1,50cm

Testículos: tópicos com parâmetros preservados.

Observações:

Ausência de líquido livre

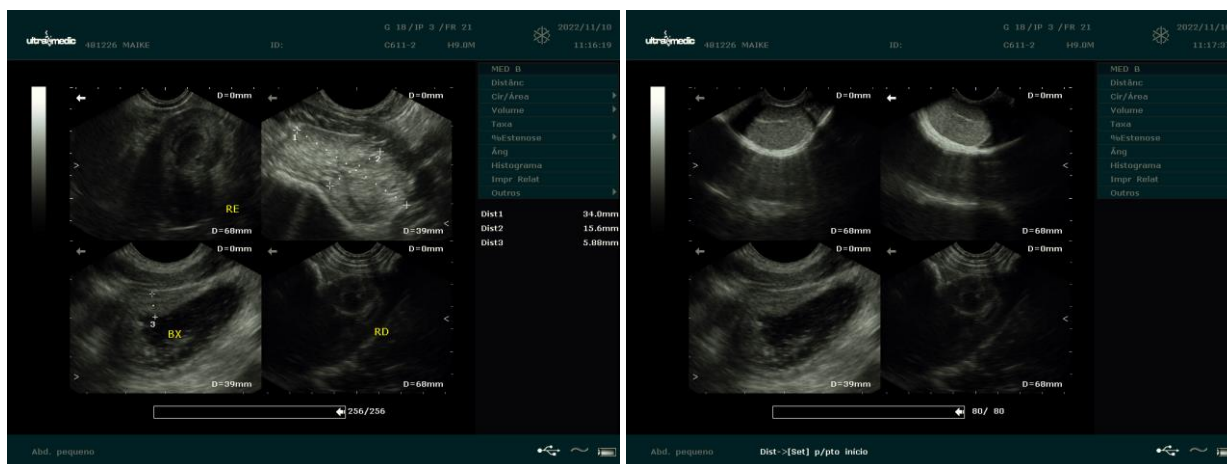
Linfonodos não caracterizados.


Dra. PAULA NOGUEIRA CUNHA
MV CLINICA GERAL - APERFEIÇOAMENTO ULTRA-SONOGRAFIA
CRMV 13618-SP
CPF 122.038.818-10

IMPRESSÃO SONOGRÁFICA:

Cistite moderada a grave associada ao acúmulo de quantidade moderada de sedimentos ecogênicos e hiperecogênicos.

Prostatite.




Dra. PAULA NOGUEIRA CUNHA
MV CLINICA GERAL - APERFEIÇOAMENTO ULTRA-SONOGRAFIA
CRMV 13618-SP
CPF 122.038.818-10