



HOSPITAL VETERINÁRIO DA ANCLIVEPA-SP

DATA: 08/12/2022

PACIENTE: MEG / MARIANA (481693)

RELATÓRIO ULTRASSONOGRÁFICO

Bexiga: em topografia habitual, moderadamente distendida, conteúdo anecoico sem debris sem sedimentos, paredes normoespessas (0,41cm), regulares, uretra caudal mantida.

Rins e Ureteres: Simétricos, dimensões mantidas (RD: 5,83cm / RE: 5,13m), contornos definidos, parênquima homogêneo normoecóico, distinção e proporção cortico medular mantida, sistema pielocalicial preservado. Ausência de mineralizações ou litíases. Ureteres não caracterizados.

Baço: Topografia habitual, contornos definidos, dimensões discretamente preservadas (2,0cm), parênquima homogêneo normoecóico. Vasos preservados.

Fígado: Topografia habitual, lobos hepáticos com leve redução do volume, parênquima homogêneo normoecóico, bordos afilados, regulares. Vasos preservados. Ductos intra-hepáticos não caracterizados. Vesícula biliar: repleção adequada, preenchida por conteúdo anecoico sem sedimentos, paredes normoespessas regulares. Ducto biliar não caracterizado.

Sistema gastrointestinal:

Estômago: Topografia habitual, distendido por conteúdo gasoso, paredes normoespessas regulares, estratificação e motilidade mantida. Píloro não caracterizado.

Pâncreas: Não caracterizado.

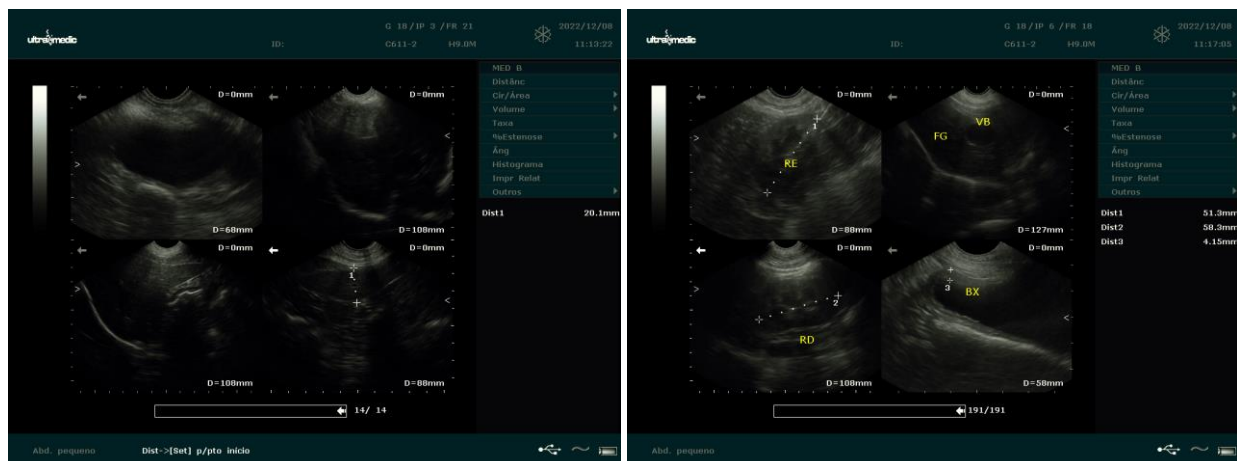
Alças Intestinais: Segmentos intestinais passíveis de avaliação com parâmetros ultrassonográficos dentro da normalidade. Presença de gás e fezes acumulados no lúmen.

Observações:

Ausência de líquido livre

IMPRESSÃO SONOGRÁFICA:

Leve redução do volume hepático.



Dra. PAULA NOGUEIRA CUNHA
MV CLINICA GERAL - APERFEIÇOAMENTO ULTRA-SONOGRÁFIA
CRMV 136188SP
CPF 122.038.818-10