



HOSPITAL VETERINÁRIO DA ANCLIVEPA-SP

DATA: 16/12/2022

PACIENTE: SOPHIA /MERILZA (484954)

RELATÓRIO ULTRASONOGRÁFICO

Bexiga: em topografia habitual, distensão moderada, conteúdo anecoico sem debris, paredes normoespessas regulares, uretra caudal mantida.

Rins e Ureteres: RD 3,76cm / RE 4,09cm. Ambos com contornos definidos, parênquima homogêneo normoecóico. Distinção e proporção cortico medular mantida Sistema pielocalicial mantido. Ausência de mineralizações.

Baço: em topografia habitual, com dimensões preservadas, parênquima homogêneo normoecóico vasos preservados.

Fígado: Topografia habitual, lobos hepáticos com volume preservado, parênquima homogêneo tendendo a hiperecoico com leve atenuação feixes, bordos arredondados, regulares. Diafragma preservado. Vasos preservados.

Ductos intra-hepáticos não caracterizados. Vesícula biliar: repleção adequada, preenchida por conteúdo anecoico sem sedimentos, paredes normoespessas. Ducto biliar não caracterizado.

Sistema gastrointestinal:

Estômago: Topografia habitual, distensão por conteúdo gasoso, paredes normoespessas(0,25cm) estratificação mantida, motilidade mantida. Píloro não caracterizado.

Pâncreas: não caracterizado

Alças Intestinais: segmentos intestinais sem conteúdo luminal paredes regulares normoespessas. Duodeno 0,30cm jejuno 0,20cm e cólon 0,15cm. Motilidade mantida, estratificação preservada.

Observações:

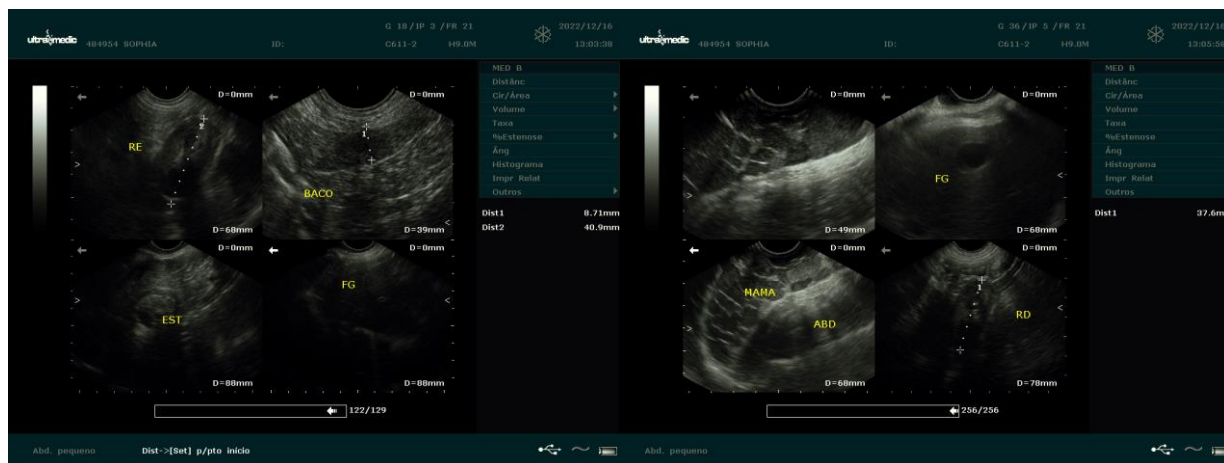
Ausência de líquido livre


Dra. PAULA NOGUEIRA CUNHA
MV CLINICA GERAL - APERFEIÇOAMENTO ULTRA-SONOGRAFIA
CRMV 13618-SP
CPF 122.038.818-10

IMPRESSÃO SONOGRÁFICA:

Varredura abdominal com parâmetros ultrassonográficos preservados.

Aumento de volume em mama torácica direita – aglomerado de múltiplas áreas arredondadas hipoecóicas delimitadas por capsula fina e hiperecoica sem comunicação com a camada muscular.



Dra. PAULA NOGUEIRA CUNHA
 MV CLÍNICA GERAL - APERFEIÇOAMENTO ULTRA-SONOGRAFIA
 CRMV 13618-SP
 CPF 122.038.818-10