



HOSPITAL VETERINÁRIO DA ANCLIVEPA-SP

DATA: 10/05/2023

PACIENTE: MIRNA / MARILIA (490620)

RELATÓRIO ULTRASONOGRÁFICO

Bexiga: moderada distensão, preenchida por conteúdo anecoico. Paredes preservadas, uretra caudal não caracterizada.

Rins e Ureteres: Contornos regulares, parênquima grosseiro normoecóico, leve perda da distinção e da proporção cortico medular, sistema pielocalicial pouco definido. Ureteres não caracterizados. Ausência de mineralização

Baço: em topografia habitual, leve aumento das dimensões (1,6cm) parênquima homogêneo normoecóico, vasos preservados.

Fígado: Topografia habitual, lobos hepáticos com volume mantido, parênquima homogêneo normoecóico, margens regulares. Diafragma preservado. Vasos intra-hepáticos dilatados. Ductos intra-hepáticos não caracterizados. **Vesícula biliar:** com distensão leve, preenchida por conteúdo anecoico, paredes normoespessas regulares, ducto biliar não caracterizado.

Estômago: Topografia habitual, distensão por conteúdo gasoso, paredes normoespessas normoecoicas com estratificação e motilidade mantida. Píloro não caracterizado. **Pâncreas:** não caracterizado. **Alças Intestinais:** segmentos intestinais passíveis de avaliação com parâmetros preservados

Adrenais: não caracterizadas

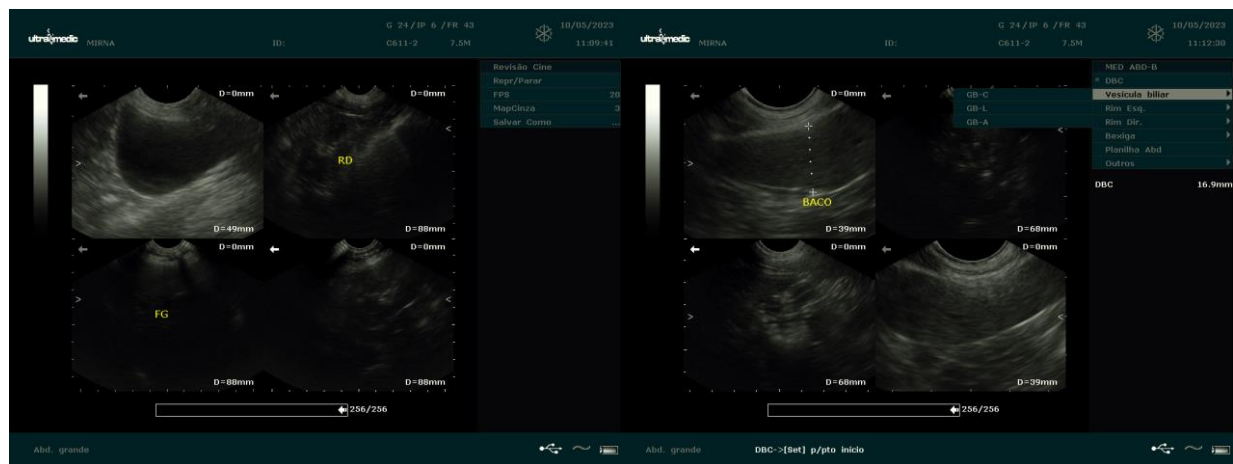
Útero e ovários: não caracterizada (OSH)

IMPRESSÃO DIAGNÓSTICA:

Leve esplenomegalia


Dra. PAULA NOGUEIRA CUNHA
MV CLÍNICA GERAL - APERFEIÇOAMENTO ULTRA-SONOGRAFIA
CRMV 13618-SP
CPF 122.038.818-10

RELATÓRIO DE IMAGENS




Dra. PAULA NOGUEIRA CUNHA
MV CLINICA GERAL - APERFEIÇOAMENTO ULTRA-SONOGRAFIA
CRMV 13618-SP
CPF 122.038.818-10