



HOSPITAL VETERINÁRIO DA ANCLIVEPA-SP

DATA: 24/04/2023

PACIENTE: OLY / MARIA (510726)

RELATÓRIO ULTRASONOGRÁFICO

Bexiga: leve distensão, conteúdo anecoico sem debris celulares, sem sedimentos, parede normoespessa, uretra caudal preservada, sem sinais de obstrução.

Rins e Ureteres: dimensões preservadas RE 3,9cm / RD 4,42cm, contornos definidos, parênquima homogêneo normoeicoico, distinção e proporção cortico medular preservada, sistema pielocalicial definido. Ausência de mineralizações. Ureteres não caracterizados.

Baço: em topografia habitual com dimensões preservadas, parênquima homogêneo normoeicoico, vasos preservados.

Fígado: em topografia habitual, lobos hepáticos com volume preservado, parênquima homogêneo normoeicoico, margens afiladas, regulares. Vasos preservados. Ductos intra-hepáticos não caracterizados.

Vesícula biliar com repleção adequada preenchida por conteúdo anecoico sem sedimentos, paredes normoespessas regulares. Ducto biliar não caracterizado.

Estômago: em topografia habitual, contraído com conteúdo mucoso / pastoso, paredes normoespessas, manutenção da estratificação e motilidade preservada. Píloro não caracterizado. **Pâncreas:** não caracterizado. **Alças Intestinais:** segmentos intestinais passíveis de avaliação com parâmetros ultrassonográficos preservados. Sem conteúdo luminal, motilidade preservada.

Observações:

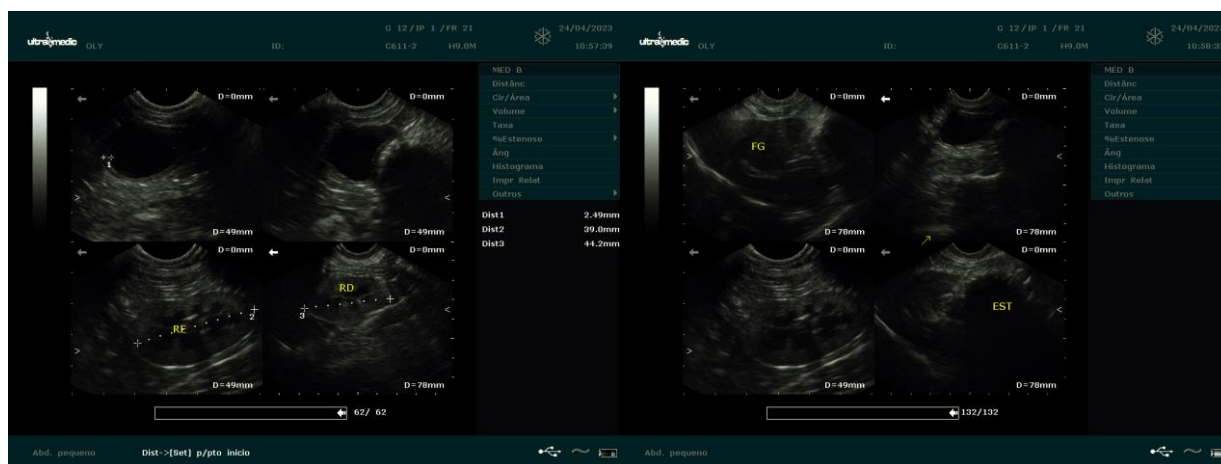
Ausência de líquido livre


Linfonodos não caracterizados.

Dra. PAULA NOGUEIRA CUNHA
MV CLINICA GERAL - APERFEIÇOAMENTO ULTRA-SONOGRAFIA
CRMV 13618-SP
CPF 122.038.818-10

IMPRESSÃO DIAGNÓSTICA:

Varredura abdominal com parâmetros ultrassonográficos preservados




Dra. PAULA NOGUEIRA CUNHA
MV CLÍNICA GERAL - APERFEIÇOAMENTO ULTRA-SONOGRAFIA
CRMV 13618-SP
CPF 122.038.818-10