



# HOSPITAL VETERINÁRIO DA ANCLIVEPA-SP

DATA: 26/01/2023

PACIENTE: AMARULA/ MARLENE (502350)

## RELATÓRIO ULTRASSONOGRÁFICO

**Bexiga:** mínima distensão, conteúdo anecoico sem debris sem sedimentos, paredes normoespessas, estratificação mantida, trígono preservado.

**Rins e Ureteres:** RE 4,87cm / RD 5,18cm, contornos definidos, parênquima homogêneo normoecóico, distinção e proporção cortico medular mantida, sistema pielocalicial preservado. Ausência de mineralizações ou litíases. Ureteres não caracterizados.

**Baço:** em topografia habitual com dimensões preservadas (1,5cm) parênquima homogêneo normoecóico, vasos preservados.

**Fígado:** em topografia habitual, lobos hepáticos com volume mantidos, parênquima homogêneo normoecóico, bordos arredondados, regulares. Vasos preservados. Ductos intra-hepáticos não caracterizados. Vesícula biliar com repleção adequada preenchida por conteúdo anecoico sem sedimentos, paredes normoespessas regulares. Ducto biliar não caracterizado. Sistema gastrointestinal:

**Estômago:** em topografia habitual, distendido por pequena quantidade de conteúdo gasoso, paredes normoespessas, motilidade mantida. **Pâncreas:** não caracterizado.

**Alças Intestinais:** segmentos intestinais sem conteúdo luminal, paredes finas e regulares com estratificação preservada e motilidade mantidas.

**Corpo uterino:** espesso sem conteúdo anecoico, paredes homogêneas e regulares.

**Ovários:** caracterizados com parâmetros ultrassonográficos preservados.

### Observações:

Ausência de líquido livre

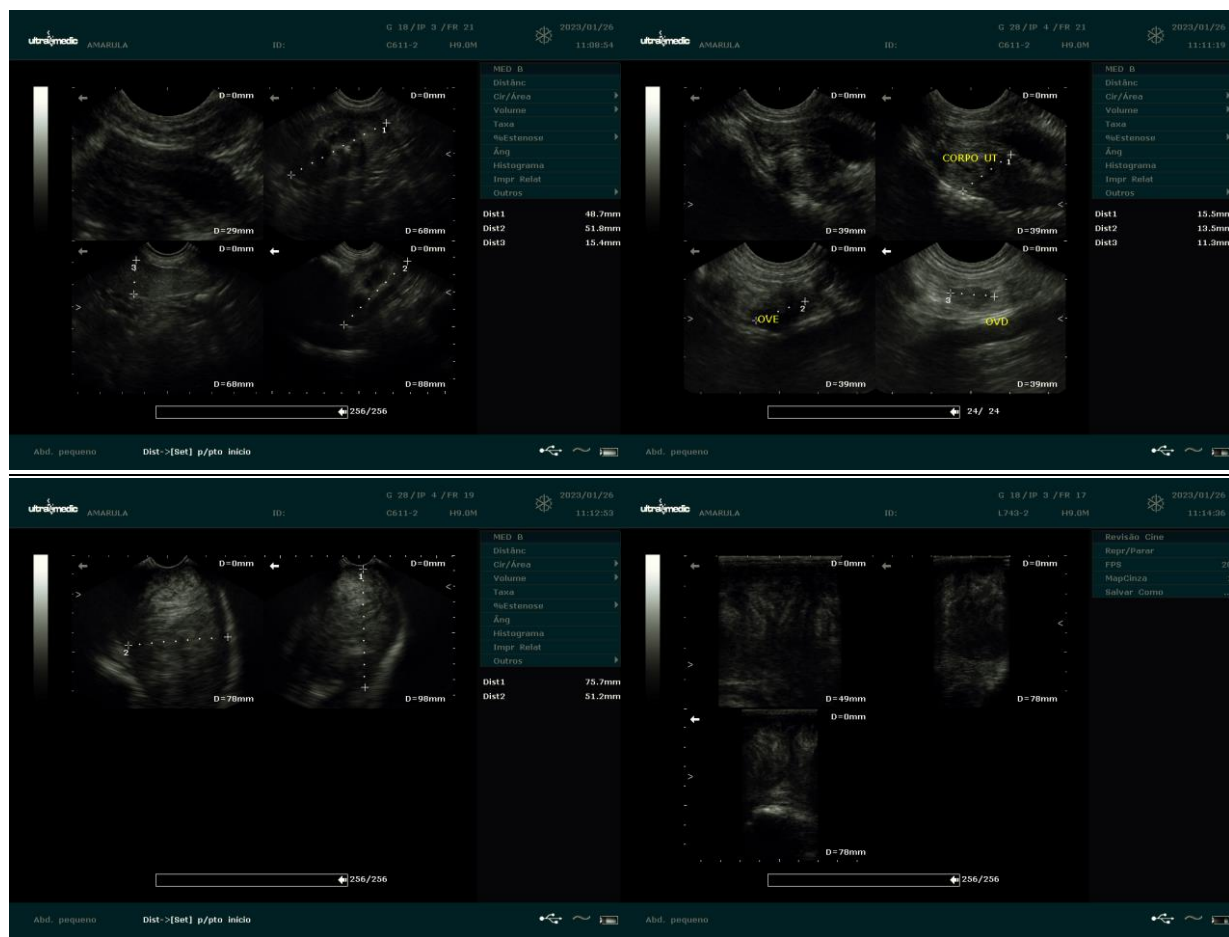
Linfonodos não caracterizados.

  
Dra. PAULA NOGUEIRA CUNHA  
MV CLINICA GERAL - APERFEIÇOAMENTO ULTRA-SONOGRAFIA  
CRMV 13618-SP  
CPF 122.038.818-10

## IMPRESSÃO ULTRASSONOGRÁFICA:

Varredura abdominal com parâmetros ultrassonográficos preservados.

Avaliação do aumento de volume perianal bilateral – área focal bilateral com conteúdo denso de ecogenicidade mista com estrias hiperecóticas contida por fina capsula mensurada em torno de 7,5cm x 5,0cm localizada em região topográfica de saco anal a esclarecer



*Dra. PAULA NOGUEIRA CUNHA*  
MV CLINICA GERAL - APERFEIÇOAMENTO ULTRA-SONOGRAFIA  
CRMV 13618-SP  
CPF 122.038.818-10