



HOSPITAL VETERINÁRIO DA ANCLIVEPA-SP

DATA: 17/01/2023

PACIENTE: LOIRO /MARIA (502394)

RELATÓRIO ULTRASSONOGRÁFICO

Bexiga: em topografia habitual, com moderada distensão, conteúdo anecoico sem debris, paredes normoespessas regulares, uretra caudal mantida.

Rins e Ureteres: RE 3,60cm / RD 5,54cm. Rins com parênquima homogêneo normoecóico, contornos definidos, distinção e da proporção cortico medular mantida, sistema pielocalicial preservada, ausência de mineralização em recessos renais. Ureter não caracterizado.

Baço: em topografia habitual, dimensões mantidas (0,68cm), parênquima homogêneo normoecóico, vasos preservados.

Fígado: lobos hepáticos com volume preservado, parênquima homogêneo normoecóico, bordos arredondados regulares. Diafragma mantido. Grandes vasos preservados. Vesícula biliar: em topografia habitual com distensão pequena conteúdo anecoico sem sedimentos, paredes normoespessas. Ductos intra-hepáticos não caracterizados. Ducto biliar comum não caracterizado.

Sistema gastrointestinal:

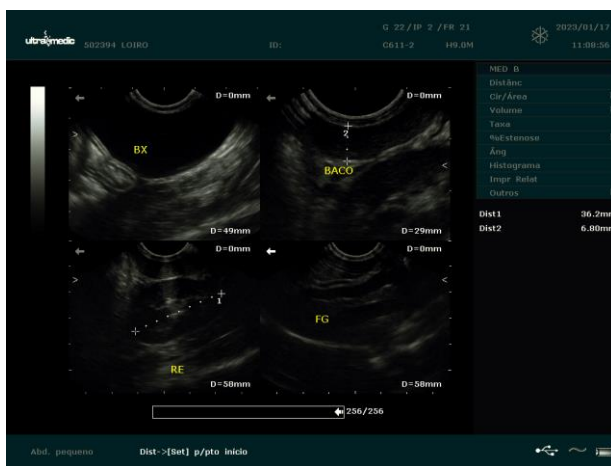
Estômago: em topografia habitual distendido por grande quantidade de conteúdo alimentar, motilidade, estratificação e espessura das paredes mantidas. Pâncreas: não caracterizado.

Alças Intestinais: segmentos intestinais com parâmetros ultrassonográficos preservado, com distensão do lúmen por grande quantidade de conteúdo fecal / pastoso / gasoso, sem sinais de obstrução.

Dra. PAULA NOGUEIRA CUNHA
MV CLINICA GERAL - APERFEIÇOAMENTO ULTRASSONOGRAFIA
CRMV 13618-SP
CPF 122.038.818-10



Excesso de conteúdo alimentar em estômago e excesso de conteúdo fecal em alças intestinais.



AV JUSCELINO KUBITSCHEK DE OLIVEIRA, 214 – TAUBATÉ/SP