

No. do Exame: 001/077247  
Nome .....: NINA  
Raça.....: SRD FELINO  
Sexo.....: FEMEA  
Proprietário.: MARIA BEATRIZ MAZZONI CAVALIERU  
Médico Vet.: MARIANA MONEGO NUNES  
Clínica Vet.: UIPA (153)

Data Entrada...: 13/02/2023  
Espécie...: FELINA  
Idade: 12 Ano(s) 5 Mes(es) 12 Dia(s)  
Tel.: 33131475 Fax:  
CRMV...: 46529

**G.G.T.**

EQUIPAMENTO UTILIZADO: BA 200 BioSystems

RESULTADO.....: 8 UI/L

Valores de referência  
Até 10,0

MATERIAL UTILIZADO : SORO SANGUÍNEO  
MÉTODO : CINÉTICO

  
Fernanda Almeida Cesar Pena  
CRMV/SP 56386

No. do Exame: 001/077247  
Nome .....: NINA  
Raça.....: SRD FELINO  
Sexo.....: FEMEA  
Proprietário.: MARIA BEATRIZ MAZZONI CAVALIERU  
Médico Vet.: MARIANA MONEGO NUNES  
Clínica Vet.: UIPA (153)

Data Entrada...: 13/02/2023  
Espécie...: FELINA  
Idade: 12 Ano(s) 5 Mes(es) 12 Dia(s)  
Tel.: 33131475 Fax:  
CRMV...: 46529

## HEMOGRAMA

### SÉRIE VERMELHA

	VALORES OBTIDOS	VALORES DE REFERÊNCIA	UNIDADES
ERITRÓCITO	7,72	5,50 - 10,00	milhões/mm3
HEMOGLOBINA	13,50	8,00 - 15,00	g%
HEMATÓCRITO	39,00	24,00 - 45,00	%
V.C.M.	50,51	39,00 - 55,00	u3
H.C.M.	17,48	12,50 - 17,50	uu3
C.H.C.M.	34,61	30,00 - 36,00	%
PROTEÍNA TOTAL PLASMÁTICA:	6,2	6,0 - 8,0	g/%
ERITROBLASTO:	0	(Observado durante a contagem diferencial)	
PLAQUETAS:	230 mil/mm3	230 a 800 mil/mm3	
OBSERVAÇÃO:	MORFOLOGIA CELULAR NORMAL. PLAQUETAS NORMAIS EM MORFOLOGIA		

### SÉRIE BRANCA

	VALORES OBTIDOS	VALORES DE REFERÊNCIA
LEUCÓCITOS	30.600 /mm3	5,5 a 19,5 mil/mm3
LEUCÓCITOS CORRIGIDOS	30.600 /mm3	5,5 a 19,5 mil/mm3
CONTAGEM DIFERENCIAL	%	
METAMIELÓCITO	0,0 0	0 % 0 /mm3
BASTONETE	4,0 1.224	0 - 3 % 0 - 300 /mm3
SEGMENTADO	88,0 26.928	60 - 77 % 2500 - 12500 /mm3
EOSINÓFILO	1,0 306	1 - 12 % 0 - 1500 /mm3
LINFÓCITO	6,0 1.836	12 - 30 % 1500 - 7000 /mm3
BASÓFILO	0,0 0	1 % RAROS
MONÓCITO	1,0 306	3 - 10 % 0 - 850 /mm3

PESQUISA DE HEMATOZOÁRIO : NEGATIVO PARA ESSA AMOSTRA  
OBSERVAÇÃO: CONTAGEM DE LEUCÓCITOS CONFIRMADA EM LÂMINA

  
Fernanda Almeida Cesar Pena  
CRMV/SP 56386

No. do Exame: 001/077247  
Nome .....: NINA  
Raça.....: SRD FELINO  
Sexo.....: FEMEA  
Proprietário.: MARIA BEATRIZ MAZZONI CAVALIERU  
Médico Vet.: MARIANA MONEGO NUNES  
Clínica Vet.: UIPA (153)

Data Entrada...: 13/02/2023  
Espécie...: FELINA  
Idade: 12 Ano(s) 5 Mes(es) 12 Dia(s)  
Tel.: 33131475 Fax:  
CRMV...: 46529

## GLICOSE

EQUIPAMENTO UTILIZADO: BA 200 BioSystems

RESULTADO.....: 94 mg/dl

Valores de referência

De 60 a 132 mg/dl Felina

De 60 a 118 mg/dl Canina

MATERIAL UTILIZADO : SORO OU PLASMA FLUORETADO  
MÉTODO : COLORIMÉTRICO

## URÉIA

EQUIPAMENTO UTILIZADO: BA 200 BioSystems

RESULTADO.....: 41 mg/dl

Valores de referência

De 10 a 60 mg/dl Canino

De 10 a 56 mg/dl Felino

De 21 a 51 mg/dl Equina

De 15 a 50 mg/dl Coelho

MATERIAL UTILIZADO : SORO OU PLASMA  
MÉTODO : COLORIMÉTRICO

## CREATININA

EQUIPAMENTO UTILIZADO: BA 200 BioSystems

RESULTADO.....: 1,30 mg/dl

Valores de referência

De 0,5 a 1,6 mg/dl Canina

De 0,6 a 1,8 mg/dl Felina

De 1,2 a 1,9 mg/dl Equina

De 0,5 a 2,9 mg/dl Coelho

MÉTODO : COLORIMÉTRICO  
MATERIAL UTILIZADO : SORO OU PLASMA

  
Fernanda Almeida Cesar Pena  
CRMV/SP 56386

No. do Exame: 001/077247  
Nome .....: NINA  
Raça.....: SRD FELINO  
Sexo.....: FEMEA  
Proprietário.: MARIA BEATRIZ MAZZONI CAVALIERU  
Médico Vet.: MARIANA MONEGO NUNES  
Clínica Vet.: UIPA (153)

Data Entrada...: 13/02/2023  
Espécie...: FELINA  
Idade: 12 Ano(s) 5 Mes(es) 12 Dia(s)  
Tel.: 33131475 Fax:  
CRMV...: 46529

## **A.L.T**

EQUIPAMENTO UTILIZADO: BA 200 BioSystems

RESULTADO.....: 27 UI/L

Valores de referência

De 7,0 a 92,0 UI/L

De 14,0 a 80 UI/L Coelho

MATERIAL UTILIZADO : SORO OU PLASMA

MÉTODO : CINÉTICO

  
Fernanda Almeida Cesar Pena  
CRMV/SP 56386

No. do Exame: 001077247  
Nome.....: NINA  
Raça.....: SRD FELINO  
Sexo.....: FÊMEA  
Proprietário: MARIA BEATRIZ MAZZONI CAVALIERU  
Medico Vet.: MARIANA MONEGO NUNES  
Clinica Vet.: UIPA (153)

Data Entrada: 13/02/2023  
Espécie...: FELINA  
Idade: 12 Ano(s)  
Tel.: 33131475  
CRMV: 46529

## Região: Tórax

Incidência: Laterolateral direita, laterolateral esquerda e ventrodorsal

### Achados radiográficos:

Aumento da opacidade de campos pulmonares em hemitórax direito e esquerdo. Padrão intersticial reticular, de distribuição difusa, com moderada perda do detalhamento dos vasos pulmonares;  
Silhueta cardíaca nos parâmetros de normalidade radiográfica - ecodopplercardiograma podem complementar o diagnóstico;  
Trajeto e calibre traqueal preservado;  
Sem alterações radiográficas em topografia de espaço pleural, mediastino e linfonodos;  
Pilares diafragmáticos preservados;  
Arcos costais íntegros;  
Silhueta hepática nos limites do rebordo costal.

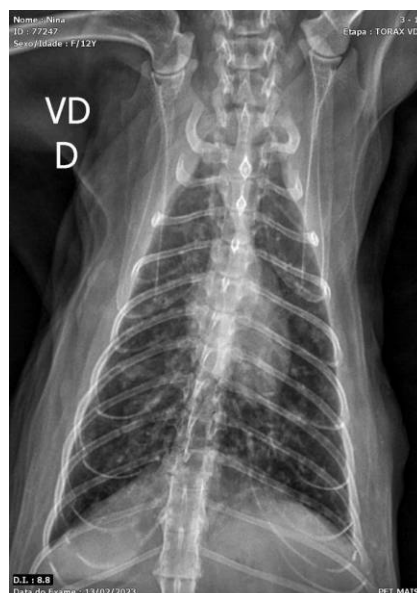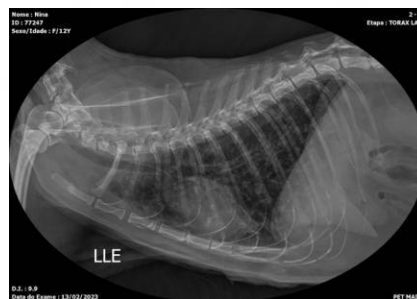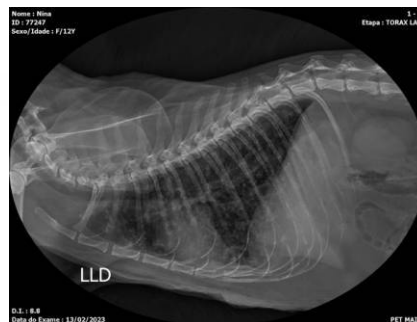Padrão intersticial reticular, tem como diferencial diagnóstico para infiltração metastática, não podendo descartar a possibilidade de pneumonia intersticial, não específica ou fúngicas, acompanhamento radiográfico para monitoramento da progressão são indicados. Além de tomografia computadorizada, lavado broncoalveolar e/ou punção aspirativa.

*\*A não identificação radiográfica de um nódulo pulmonar não é evidência de que ele não exista. Esse aspecto foi comprovado em cães com metástase pulmonar e foi sugerido um limiar de diâmetro de 7 a 9 mm para a detecção radiográfica. Tendo em vista, a RM e TC são exames com maior acurácia para detecção de metástases.*

No. do Exame: 001077247  
Nome.....: NINA  
Raça.....: SRD FELINO  
Sexo.....: FÊMEA  
Proprietário: MARIA BEATRIZ MAZZONI CAVALIERU  
Medico Vet.: MARIANA MONEGO NUNES  
Clinica Vet.: UIPA (153)

Data Entrada: 13/02/2023  
Espécie.: FELINA  
Idade: 12 Ano(s)  
Tel.: 33131475  
CRMV: 46529

### Imagens:



Para visualizar as imagens, deve acessar <https://resultados.drnuvem.com.br> e digitar o código de acesso.

**ID de Acesso: 11C777A490**

No. do Exame: 001077247  
Nome.....: NINA  
Raça.....: SRD FELINO  
Sexo.....: FÊMEA  
Proprietário: MARIA BEATRIZ MAZZONI CAVALIERU  
Medico Vet.: MARIANA MONEGO NUNES  
Clinica Vet.: UIPA (153)

Data Entrada: 13/02/2023  
Espécie...: FELINA  
Idade: 12 Ano(s)  
Tel.: 33131475  
CRMV: 46529

  
Fernanda Rebeca de Almeida  
CRMV/SP 51.031



No. do Exame: 001077247  
Nome.....: NINA  
Raça.....: SRD FELINO  
Sexo.....: FÊMEA  
Proprietário: MARIA BEATRIZ MAZZONI CAVALIERU  
Medico Vet.: MARIANA MONEGO NUNES  
Clinica Vet.: UIPA (153)

Data Entrada: 13/02/2023  
Espécie...: FELINA  
Idade: 12 Ano(s)  
Tel.: 33131475  
CRMV: 46529

## ULTRASSONOGRAFIA ABDOMINAL

**Fígado** dimensões preservadas dentro dos limites do gradil costal, superfície lisa, margens regulares e afiladas, ecotextura e ecogenicidade preservadas.

Arquitetura vascular portal e intra-hepática preservadas quanto ao calibre e trajeto dos vasos.

**Vesícula Biliar** repleta por conteúdo anecogênico homogêneo, paredes finas e ecogênicas.

**Estômago** com conteúdo luminal de padrão gasoso, paredes de aspecto sonográfico mantido com padrão em camadas medindo 0,24cm de espessura nas porções passíveis de avaliação sonográfica.

**Alças intestinais** de distribuição topográfica habitual, paredes de aspecto sonográfico mantido com padrão em camadas medindo 0,16cm o duodeno e 0,16cm o jejuno. Peristaltismo evolutivo e número de contrações normal nas porções visibilizadas.

**Pâncreas** segmento pancreático direito medindo 0,36cm de espessura, ecotextura e ecogenicidade preservadas.

**Baço** dimensões preservadas, margens finas, contornos definidos, superfície lisa, ecogenicidade preservada e ecotextura homogênea.

**Bexiga** em repleção por conteúdo anecogênico homogêneo e formato habitual. Paredes de padrão trilaminar medindo 0,11cm de espessura, margens internas lisas.

**Rins** formato mantido, topografia habitual simétricos medindo 2,95cm o direito e 2,89cm o esquerdo de comprimento em plano dorsal.

Contornos regulares e definidos, ecogenicidade preservada. Definição córtico medular reduzida. Não há litíases e/ou dilatação de pelve.

**Aparelho reprodutor** Ovários: Não caracterizados neste estudo, porém, não foram visibilizadas alterações em suas topografias (compatível com paciente em anestro/diestro tardio - considerar fase do ciclo estral).

Útero: corpo e cornos uterinos ecogênicos, de paredes finas e regulares, medindo 0,74cm. Ausência de conteúdo luminal.

**Glândulas adrenais** não caracterizadas neste estudo em virtude do comportamento feral do paciente.

Não há evidências sonográficas de linfonodomegalias ou alterações nas porções visibilizadas dos grandes vasos abdominais.

Ausência de líquido livre na cavidade abdominal.

O valor preditivo de qualquer exame de diagnóstico por imagem depende da análise conjunta dos dados clínicos e demais exames do paciente.



No. do Exame: 001077247  
Nome.....: NINA  
Raça.....: SRD FELINO  
Sexo.....: FÊMEA  
Proprietário: MARIA BEATRIZ MAZZONI CAVALIERU  
Medico Vet.: MARIANA MONEGO NUNES  
Clinica Vet.: UIPA (153)

Data Entrada: 13/02/2023

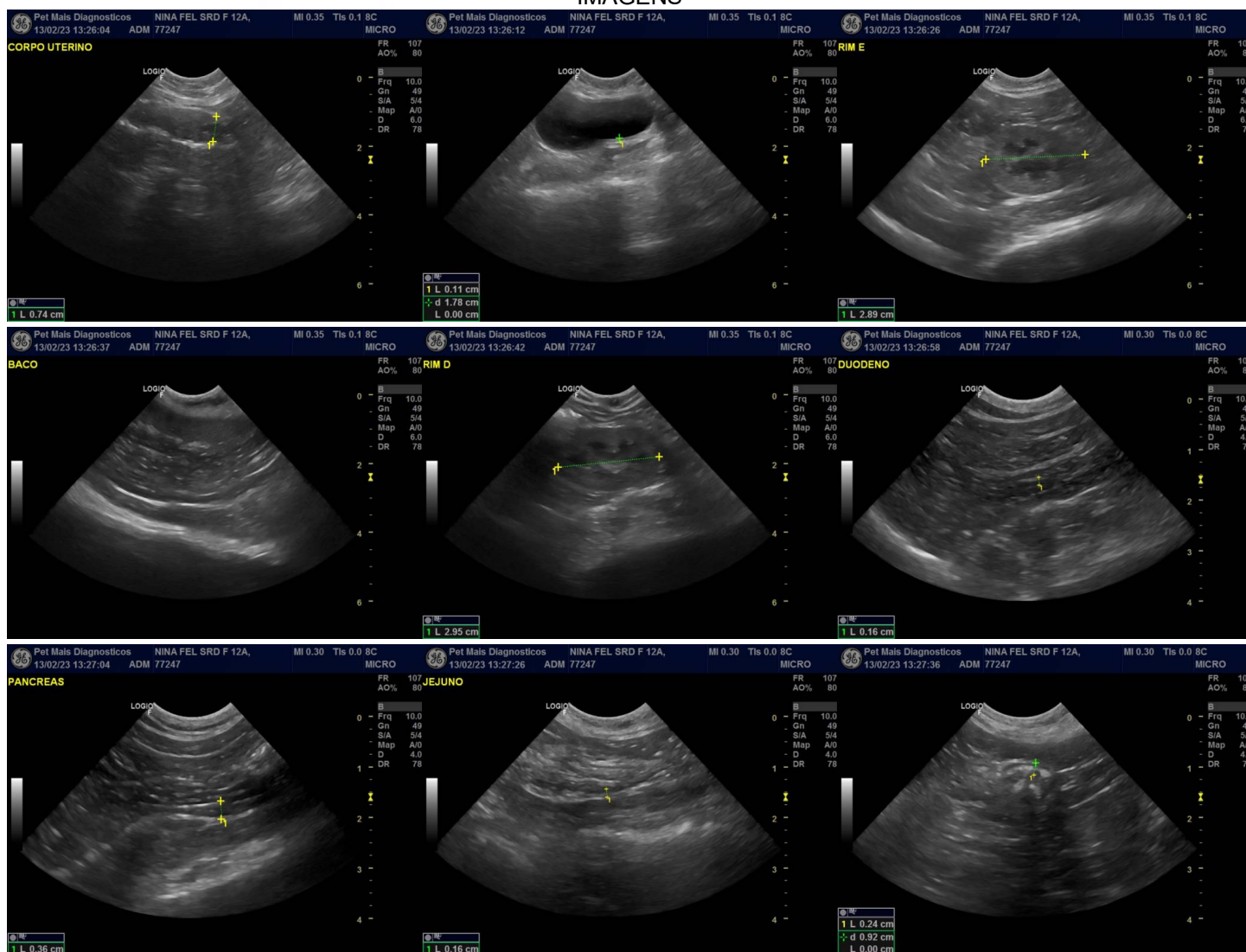
Espécie.: FELINA

Idade: 12 Ano(s)

Tel.: 33131475

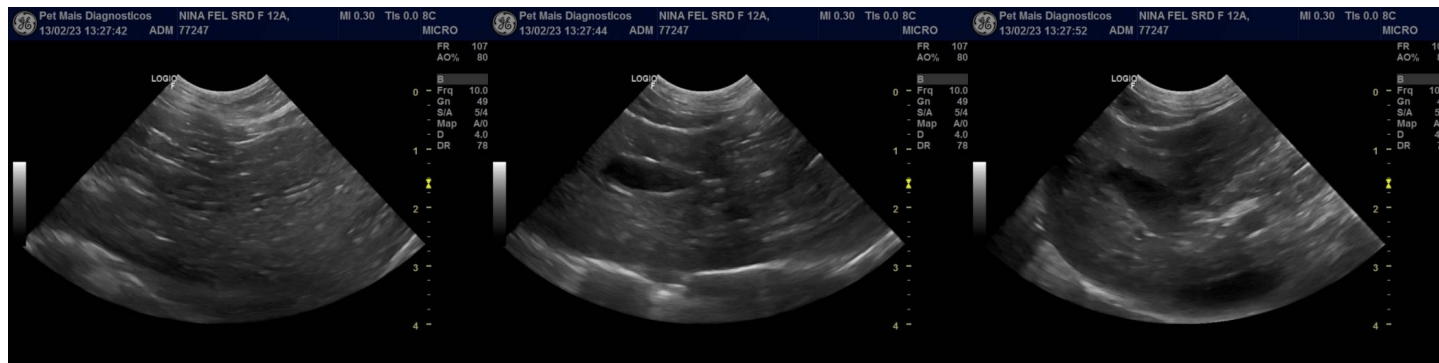CRMV: 46529

## IMAGENS



No. do Exame: 001077247  
Nome.....: NINA  
Raça.....: SRD FELINO  
Sexo.....: FÊMEA  
Proprietário: MARIA BEATRIZ MAZZONI CAVALIERU  
Medico Vet.: MARIANA MONEGO NUNES  
Clinica Vet.: UIPA (153)

Data Entrada: 13/02/2023  
Espécie...: FELINA  
Idade: 12 Ano(s)  
Tel.: 33131475  
CRMV: 46529



*Victor Luis Matos Pereira*  
Victor Luis Matos Pereira  
Médico Veterinário  
CRMV/SP: 54.558