



HOSPITAL VETERINÁRIO DA ANCLIVEPA-SP

DATA: 03/03/2023

PACIENTE: FERRUGE / MARIA (518450)

RELATÓRIO ULTRASONOGRÁFICO

Bexiga: distensão moderada, conteúdo anecoico sem debris sem sedimentos, paredes finas regulares, estratificação mantida, trígono mantido. Uretra caudal preservada sem dilatação sem sinais de obstrução.

Rins e Ureteres: em topografia habitual (RD 3,41cm / RE 3,39cm) ambos com contornos definidos, parênquima grosseiro hiperecoico, distinção e proporção cortico medular mantida, marcada junção cortico medular, sistema pielocalicial preservado. Ureteres não caracterizados.

Baço: em topografia habitual, dimensões preservadas (0,59cm), parênquima homogêneo hipoecóico. Vasos preservados.

Fígado: parênquima grosseiro hiperecoico, volume mantido, margens finas e regulares. Diafragma mantido. Veia cava caudal preservada. **Vesícula biliar:** distendida por conteúdo anecoico sem sedimentos. Ducto cístico não caracterizado.

Estômago: distendido por grande quantidade de conteúdo alimentar e gasoso, paredes preservadas (0,26cm) com estratificação e motilidade mantida. **Pâncreas:** não caracterizado. **Alças Intestinais:** segmentos intestinais repletos por conteúdo gasoso e fecal em grande quantidade

Observações:

Presença de líquido livre em pequena quantidade.

Linfonodos reativos


Dra. PAULA NOGUEIRA CUNHA
MV CLÍNICA GERAL - APERFEIÇOAMENTO ULTRA-SONOGRAFIA
CRMV 13618-SP
CPF 122.038.818-10

IMPRESSÃO SONOGRÁFICA:

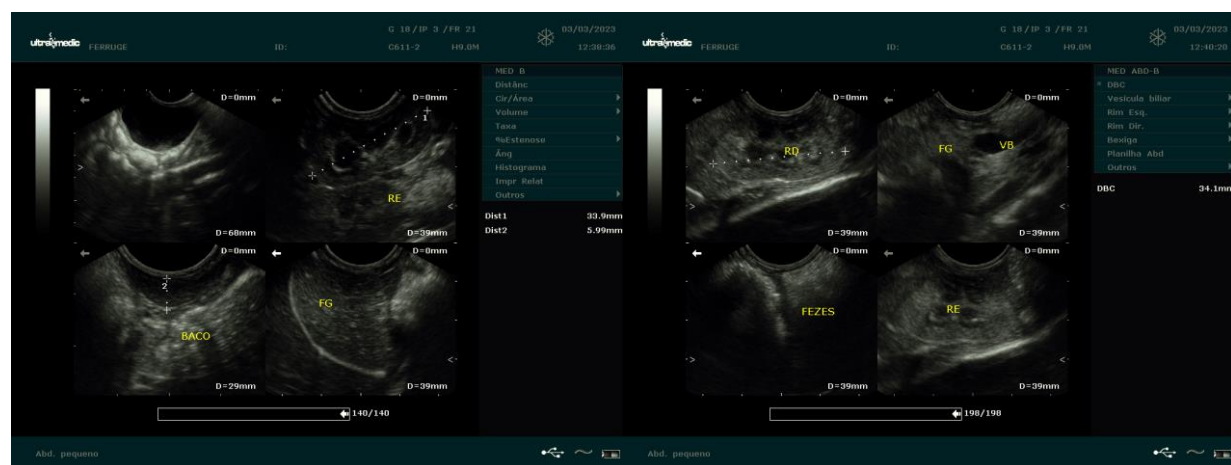
Nefropatia bilateral.

Linfonodos reativos. Efusão abdominal em pequena quantidade

Hepatopatia crônica

Estômago repleto por conteúdo alimentar

Excesso de fezes em todo os segmentos intestinais



Dra. PAULA NOGUEIRA CUNHA
MV CLINICA GERAL - APERFEIÇOAMENTO ULTRA-SONOGRAFIA
CRMV 13618-SP
CPF 122.038.818-10