



# HOSPITAL VETERINÁRIO DA ANCLIVEPA-SP

DATA: 06/03/2023

PACIENTE: FRED / MARCIA (518762)

## RELATÓRIO ULTRASONOGRÁFICO

**Bexiga:** distensão moderada, conteúdo anecoico sem debris, paredes finas e regulares, estratificação mantida, trígono mantido. Uretra caudal preservada sem dilatação sem sinais de obstrução.

**Rins e Ureteres:** em topografia habitual (RD 7,5cm / RE 7,31cm). Rins com contornos definidos, parênquima homogêneo normoecóico, distinção e proporção cortico mantida, sistema pielocalicial preservado. Ureteres não caracterizados.

**Baço:** em topografia habitual, dimensões preservadas (1,77cm), parênquima grosseiro normoecóico. Vasos preservados.

**Fígado:** parênquima homogêneo hiperecoico com leve atenuação dos feixes e leve diminuição do volume, margens finas e regulares. Diafragma mantido. Veia cava caudal preservada. **Vesícula biliar:** distendida por conteúdo anecoico sem sedimentos. Ducto cístico não caracterizado.

**Estômago:** acentuadamente distendido por conteúdo alimentar em grande quantidade, paredes finas e regulares com estratificação e motilidade mantida. **Pâncreas:** não avaliado. **Alças Intestinais:** segmentos intestinais passíveis de avaliação com paredes finas, estratificação mantida e lúmen com conteúdo fecal em alguns segmentos.

## Observações:

Ausência de líquido livre.

Paciente extremamente agitado e forte – não foi possível avaliar pâncreas / adrenais e realizar uma varredura mais detalhada devido a não contenção adequada.

Indicado repetir exame em condições de jejum alimentar de 12hs e sob sedação.

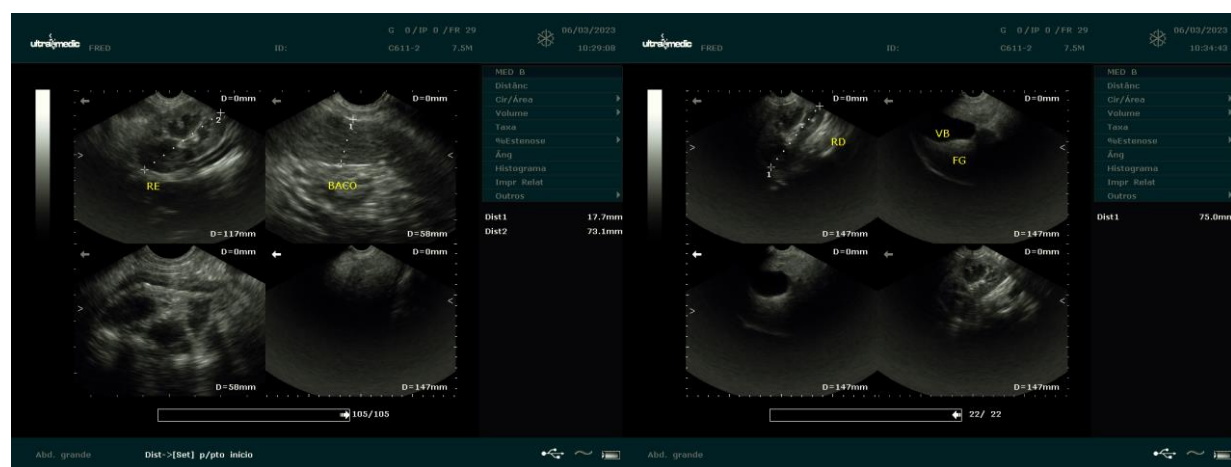
  
Dra. PAULA NOGUEIRA CUNHA  
MV CLINICA GERAL - APERFEIÇOAMENTO ULTRASONOGRAFIA  
CRMV 13618-SP  
CPF 122.038.818-10

## IMPRESSÃO SONOGRÁFICA:

Hepatopatia infiltrativa difusa – adiposa ou esteroideal

Paciente extremamente agitado e forte – não foi possível avaliar pâncreas / adrenais e realizar uma varredura mais detalhada devido a não contenção adequada.

Indicado repetir exame em condições de jejum alimentar de 12hs e sob sedação.



  
Dra. PAULA NOGUEIRA CUNHA  
MV CLINICA GERAL - APERFEIÇOAMENTO ULTRA-SONOGRAFIA  
CRMV 136188-SP  
CPF 122.038.818-10