



HOSPITAL VETERINÁRIO DA ANCLIVEPA-SP

DATA: 27/03/2023

PACIENTE: LAIKA/ MARIA (520507)

RELATÓRIO ULTRASONOGRÁFICO

Bexiga: distensão moderada, conteúdo anecoico sem debris sem sedimentos, paredes com leve espessamento (0,46cm) e irregularidade da mucosa, uretra caudal preservada, sem sinais de obstrução.

Rins e Ureteres: RE 3,5cm / RD 4,15cm. Contornos definidos, parênquima homogêneo hiperecoico, distinção e proporção cortico medular preservada. Sistema pielocalicial preservado. Ureter não caracterizado. Ausência de mineralização.

Baço: em topografia habitual, dimensões preservadas (1,14cm), parênquima homogêneo normoecóico, vasos preservados.

Fígado: em topografia habitual, lobos hepáticos com leve aumento do volume, parênquima homogêneo levemente hipoecóico com superfície lisa, margens arredondadas. Vasos intra-hepáticos preservados. Ductos intra-hepáticos preservados. **Vesícula biliar** com distensão moderada, preenchida por conteúdo anecoico com sedimentos hiperecóicos granulados aderidos em parede, paredes hiperecóicas e espessas (0,30cm). Ducto comum preservado.

Estômago: em topografia habitual, contraído sem conteúdo, paredes normoespessas com manutenção da estratificação e da motilidade. **Píloro** não caracterizado. **Pâncreas:** não caracterizado.

Alças Intestinais: segmentos intestinais passíveis de avaliação com parâmetros preservados.

Adrenais: em topografia habitual com parâmetros preservados mensurada em torno de ADD 1,65cm x 0,45cm e ADE 1,34cm x 0,55cm

Observação:

Ausência de líquido livre

Linfonodos não caracterizados.

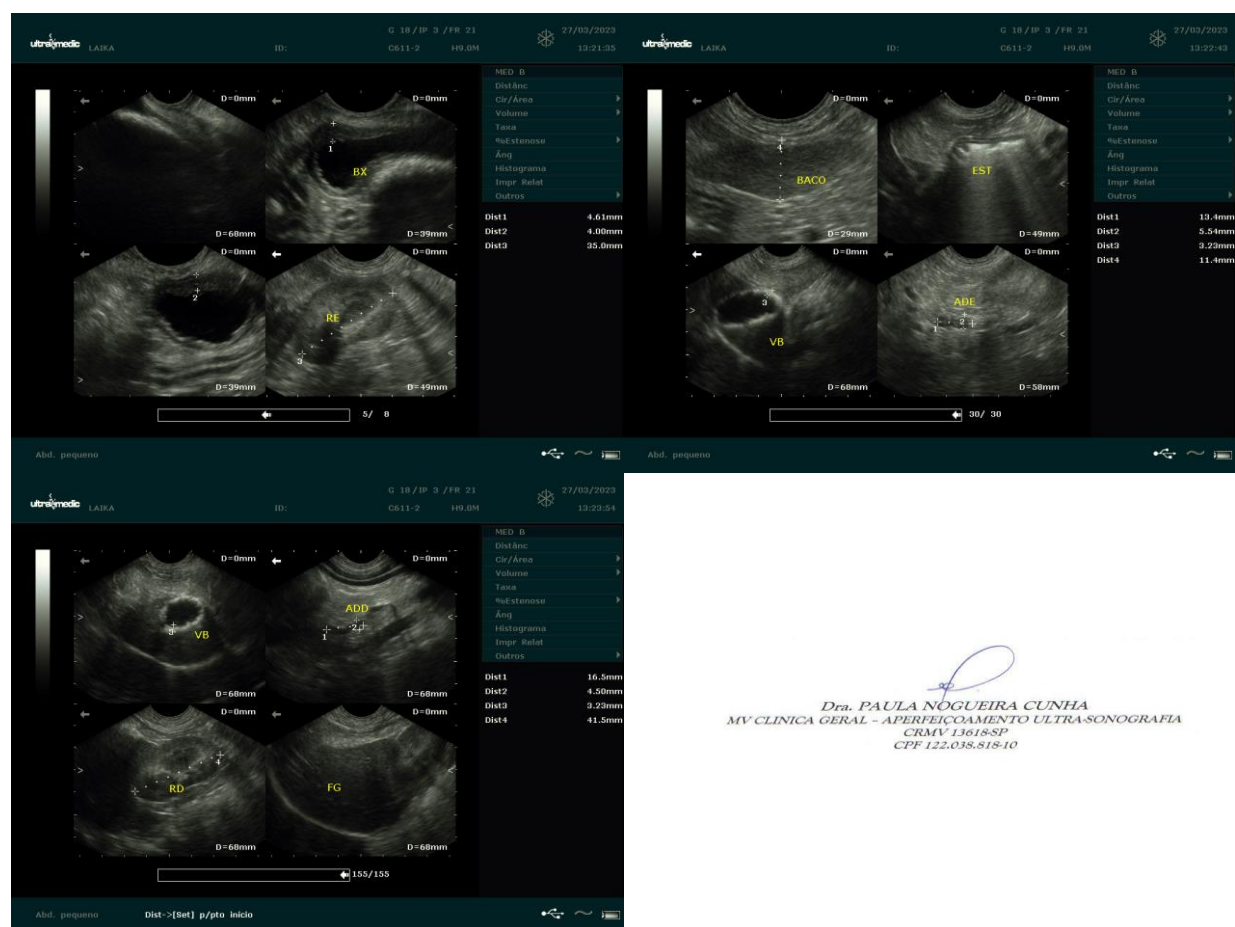

Dra. PAULA NOGUEIRA CUNHA
MV CLINICA GERAL - APERFEIÇOAMENTO ULTRA-SONOGRAFIA
CRMV 13618-SP
CPF 122.038.818-10

IMPRESSÃO SONOGRÁFICA:

Cistite leve.

Colecistite biliar moderada a grave.

Hepatopatia infiltrativa adiposa leve.



Dra. PAULA NOGUEIRA CUNHA
 MV CLINICA GERAL - APERFEIÇOAMENTO ULTRA-SONOGRÁFIA
 CRMV 13618-SP
 CPF 122.038.818-10