



# HOSPITAL VETERINÁRIO DA ANCLIVEPA-SP

DATA: 27/03/2023

**PACIENTE: SUZY/ MARIA (523731)**

## RELATÓRIO ULTRASONOGRÁFICO

**Bexiga:** pouco distendida, conteúdo anecoico sem debris sem sedimentos, paredes finas e regulares, uretra caudal preservada, sem sinais de obstrução.

**Rins e Ureteres:** RE 3,21cm / RD 2,83cm. Contornos definidos, parênquima homogêneo normoecóico, distinção e proporção cortico medular preservada. Sistema pielocalicial preservado. Ureter não caracterizado. Ausência de mineralização.

**Baço:** em topografia habitual, dimensões preservadas (0,73cm), parênquima homogêneo normoecóico, vasos preservados.

**Fígado:** em topografia habitual, lobos hepáticos com volume preservado, parênquima homogêneo hiperecoico, margens afiladas, regulares. Vasos intra-hepáticos preservados. Ductos intra-hepáticos preservados. **Vesícula biliar** com distensão moderada, preenchida por conteúdo ecogênico denso em quantidade moderada. Ducto comum preservado.

**Estômago:** em topografia habitual, distendido por conteúdo alimentar pastoso em quantidade moderada, paredes normoespessas com manutenção da estratificação e da motilidade. **Píloro** não caracterizado.

**Pâncreas:** não caracterizado.

**Alças Intestinais:** segmentos intestinais passíveis de avaliação com parâmetros preservados.

## Observação:

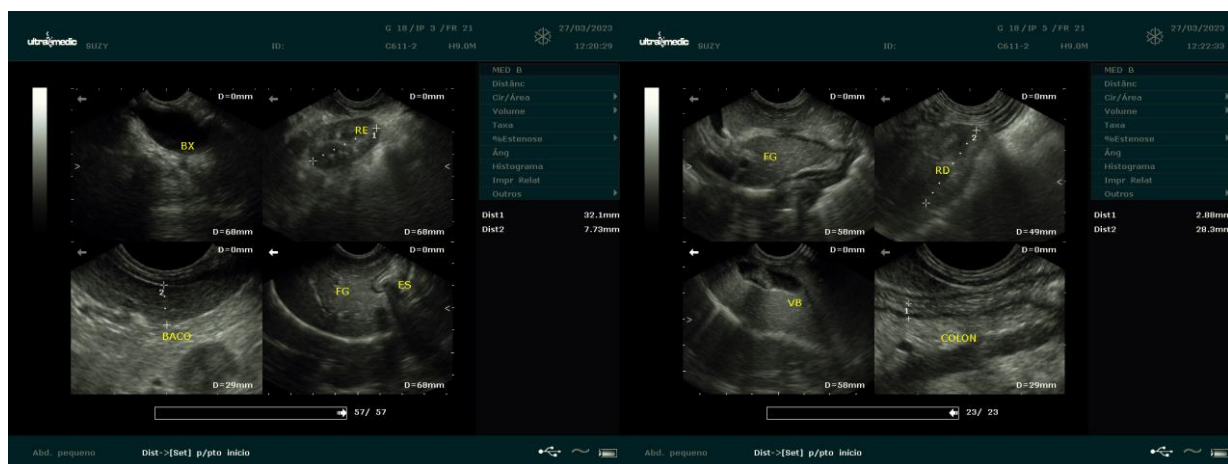
Ausência de líquido livre

Linfonodos não caracterizados.

  
Dra. PAULA NOGUEIRA CUNHA  
MV CLINICA GERAL - APERFEIÇOAMENTO ULTRA-SONOGRAFIA  
CRMV 13618-SP  
CPF 122.038.818-10

## IMPRESSÃO SONOGRÁFICA:

Lama biliar



*Dra. PAULA NOGUEIRA CUNHA*  
 MV CLINICA GERAL - APERFEIÇOAMENTO ULTRA-SONOGRAFIA  
 CRMV 13618-SP  
 CPF 122.038.818-10