



HOSPITAL VETERINÁRIO DA ANCLIVEPA-SP

DATA: 07/03/2023

PACIENTE: TOKY / NELSON (470142)

RELATÓRIO ULTRASONOGRÁFICO

Bexiga: pequena distensão, conteúdo anecoico sem debris, paredes espessas regulares, estratificação mantida, trígono mantido. Uretra caudal preservada sem dilatação, sem sinais de obstrução.

Rins e Ureteres: Rins com dimensões preservadas (RE 4,59cm / RD 3,87cm). Contornos definidos, parênquima homogêneo hiperecoico, leve perda da distinção e da proporção cortico medular. Sistema pielocalicial preservado. Ausência de mineralizações. Ureteres não caracterizados.

Baço: em topografia habitual com margens regulares, parênquima homogêneo normoecóico, superfície lisa e regular, leve aumento das dimensões (1,52cm). Vasos preservados.

Fígado: parênquima homogêneo hiperecoico, lobo medial e lateral direito com áreas hiperecóticas nodulares e superfície irregular, leve aumento das dimensões, margens finas e regulares. Diafragma mantido. Veia cava caudal preservada. Vesícula biliar: distendida por conteúdo anecoico com quantidade moderada de sedimentos ecogênicos densos. Ducto cístico não caracterizado.

Estômago: distendido por grande quantidade de conteúdo alimentar, paredes normoespessas regulares com estratificação e motilidade mantida. **Pâncreas:** não caracterizado. Ausência de reatividade.

Alças Intestinais: segmentos intestinais preservados.

Adrenais: tanto direita quanto esquerda com contornos definidos, parênquima homogêneo, adrenal direita tendendo a hiperecoica e esquerda hipoecóica. Formato mais aletrado na adrenal direita e preservado na esquerda. Leve aumento das dimensões ADD 2,37cm x 0,78cm e ADE 1,71cm x 0,74cm

Observações:

Ausência de líquido livre.


Dra. PAULA NOGUEIRA CUNHA
MV CLINICA GERAL - APERFEIÇOAMENTO ULTRA-SONOGRAFIA
CRMV 13618-SP
CPF 122.038.818-10

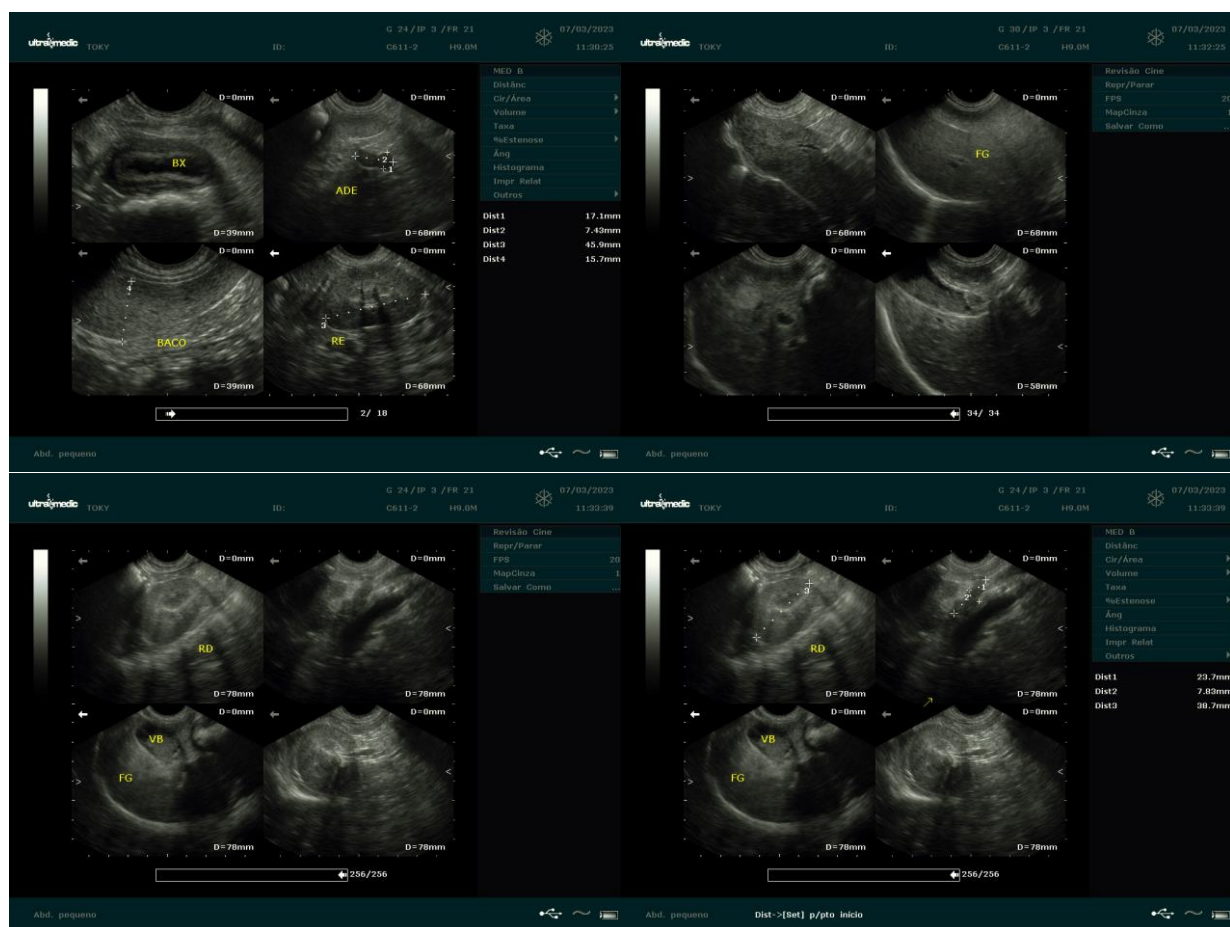
IMPRESSÃO SONOGRÁFICA:

Hepatomegalia leve e Hepatopatia infiltrativa adiposa ou esteroidal, em lobo medial e lateral direito há superfície irregular com áreas nodulares – regeneração / fibrose / neoplasia??

Lama biliar

Nefropatia bialteral – rim direito com maior alteração morfológica.

Hiperplasia de adrenais



Dra. PAULA NOGUEIRA CUNHA
MV CLINICA GERAL - APERFEIÇOAMENTO ULTRA-SONOGRAFIA
CRMV 13618-SP
CPF 122.038.818-10