



HOSPITAL VETERINÁRIO DA ANCLIVEPA-SP

DATA: 13/03/2023

PACIENTE: MEL / NEUZA (516014)

RELATÓRIO ULTRASONOGRÁFICO

Bexiga: grande distensão, conteúdo anecoico sem debris sem sedimentos, paredes normoespessas, estratificação mantida, trígono preservado.

Rins e Ureteres: RE 6,64cm / RD 6,83cm. Com contornos definidos, parênquima homogêneo normoecóico, distinção e proporção cortico medular, sistema pielocalicial mantido. Ausência de mineralizações ou litíases. Ureteres não caracterizados.

Baço: em topografia habitual com dimensões preservadas (1,80cm), parênquima homogêneo normoecóico, vasos preservados.

Fígado: em topografia habitual, lobos hepáticos com volume preservado, parênquima homogêneo normoecóico, margens afiladas, regulares. Vasos preservados. Ductos intra-hepáticos não caracterizados.

Vesícula biliar com repleção adequada preenchida por conteúdo hipoecóico denso, paredes normoespessas regulares. Ducto biliar não caracterizado.

Estômago: em topografia habitual contraído sem conteúdo, paredes normoespessas, estratificação e motilidade mantida. **Pâncreas:** não caracterizado. **Alças Intestinais:** segmentos intestinais passíveis de avaliação com paredes preservadas, estratificação mantida, sem conteúdo luminal, motilidade mantida.

Pedículo corpo uterino: presença de aglomerado tecidual ecogênico denso com pontos hiperecóticos entremeados sem conteúdo anecoico, mensurado em torno de 2,90cm x 3,0cm

Pedículos ovarianos: parâmetros preservados.

Adrenais: não caracterizadas.

Observações:

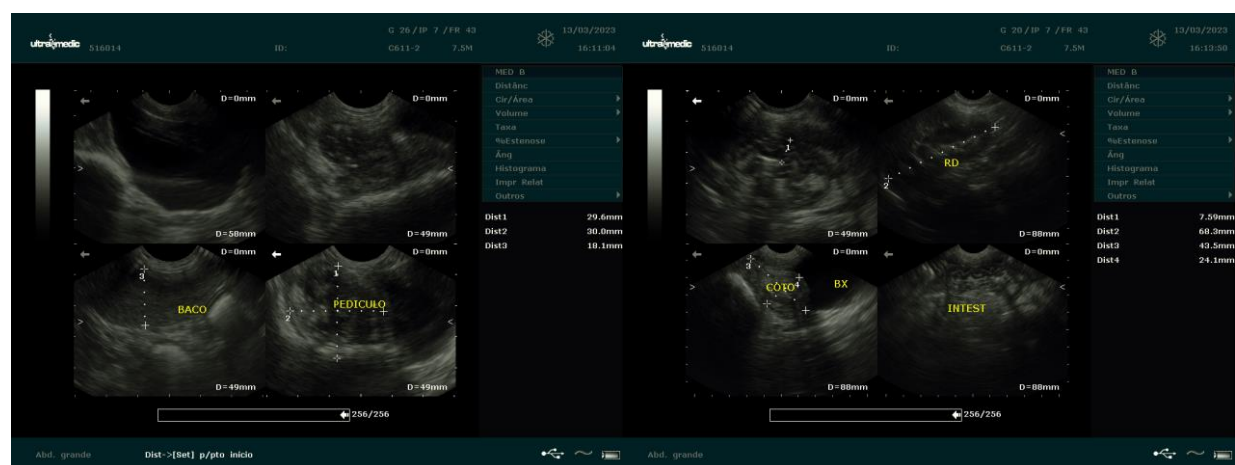
Ausência de líquido livre.

Linfonodos não caracterizados.


Dra. PAULA NOGUEIRA CUNHA
MV CLÍNICA GERAL - APERFEIÇOAMENTO ULTRA-SONOGRAFIA
CRMV 13618/SP
CPF 122.038.818-10

IMPRESSÃO SONOGRÁFICA:

Pedículo de corpo uterino em fase de cicatrização – sugerido acompanhamento ultrassonográfico.



Dra. PAULA NOGUEIRA CUNHA
MV CLINICA GERAL - APERFEIÇOAMENTO ULTRA-SONOGRAFIA
CRMV 13618-SP
CPF 122.038.818-10