

## ECODOPPLERCARDIOGRAMA

### Observações

### LAUDO ECOCARDIOGRÁFICO

Frequência cardíaca: 93 bpm

Ritmo: regular

Aorta: 1,54 cm - normal

Átrio esquerdo: 2,31 cm - normal

Relação átrio E/ aorta: 1,50 - (bidimensional) ( Referencia : < 1,6 )

### Ventrículo esquerdo:

-septo interventricular: movimento - normal

Espessura - 0,89 cm - normal

- parede: movimento - normal

Espessura - 1,22 - aumentado

- diâmetro diastólico: 3,36 cm - normal (modo M e 2D / avaliação qualitativa)

- diâmetro sistólico: 2,35 cm - normal (modo M e 2D / avaliação qualitativa)

-fração de encurtamento 30% - (25 a 50%) fração ejeção: 58% - (60 a 80%)

Ventrículo direito: normal

Átrio direito: normal

### Valvas atrioventriculares:

Mitral - aspecto espessada e movimentação insuficiente

Tricúspide - aspecto normal e movimentação normal

Valvas semilunares: Aórtica - aspecto normal e movimentação normal

Pulmonar - aspecto normal e movimentação normal

Pericárdio: Normal

Contração segmentar: Normal

### Avaliação com Doppler:

O Doppler colorido mostrou fluxo sistólico turbulento no interior do átrio esquerdo - Insuficiência valvar mitral de grau discreto.

O Doppler colorido mostrou fluxo sistólico turbulento no interior do átrio direito - Escape valvar tricúspide com baixa probabilidade de hipertensão pulmonar.

Vel. Máx. do fluxo pulmonar = 1,22 m/s; (referência:1,2 m/s.) Gradiente pressão = 5,96 mmHg.

Vel. Máx. do fluxo aórtico = 1,28 m/s; (referência: 1,2 m/s) Gradiente de pressão = 6,52 mmHg.

Velocidade máxima da onda E do fluxo mitral = 0,88 m/s. (Referência: até 0,80 m/s).

Velocidade máxima da onda A do fluxo mitral = 0,54 m/s. (Referência: 0,65 m/s)

Relação E/Septo : 0,28 cm ( Referencia: até 0,80 cm)

Nº OS: 23532      Animal: Mel      Data: 10/12/2022  
Espécie: Canina      Raça: Labrador Retriever  
Sexo: Fêmea      Dt. Nasc.: 02/12/2013      9a 0m 8d  
Proprietário: Noení Grazielle Fiore  
Requisitante: Tatiane Cristine Paes Lourenco      CRMV-SP 38975  
Clínica: Essencial Centro De Diagnostico Veterinario

## ECODOPPLERCARDIOGRAMA

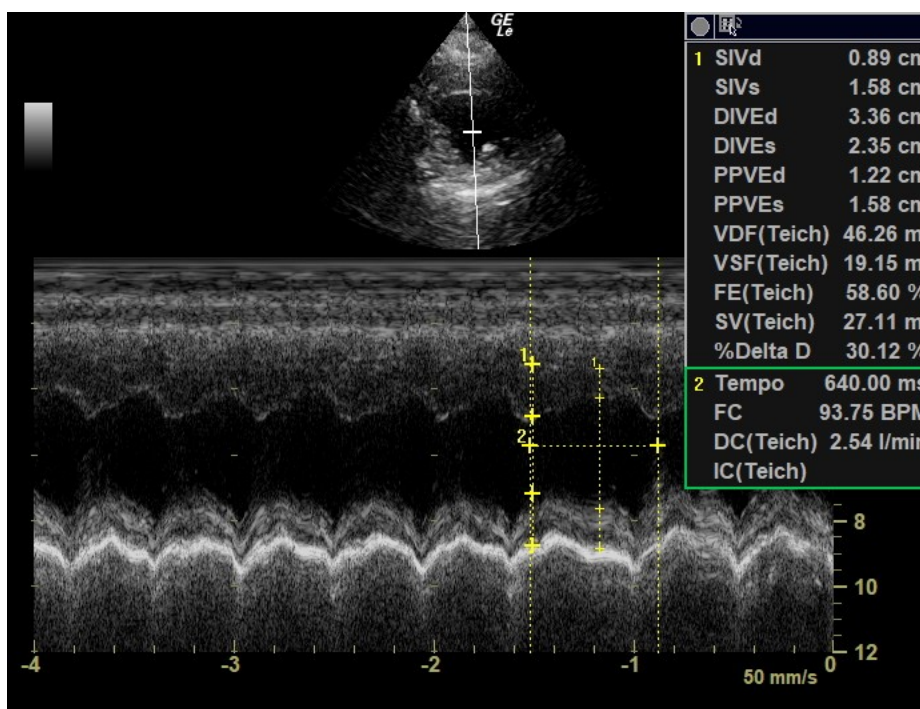
### Observações

Observações: Sugere-se controle ecocardiográfico a cada 6 meses.

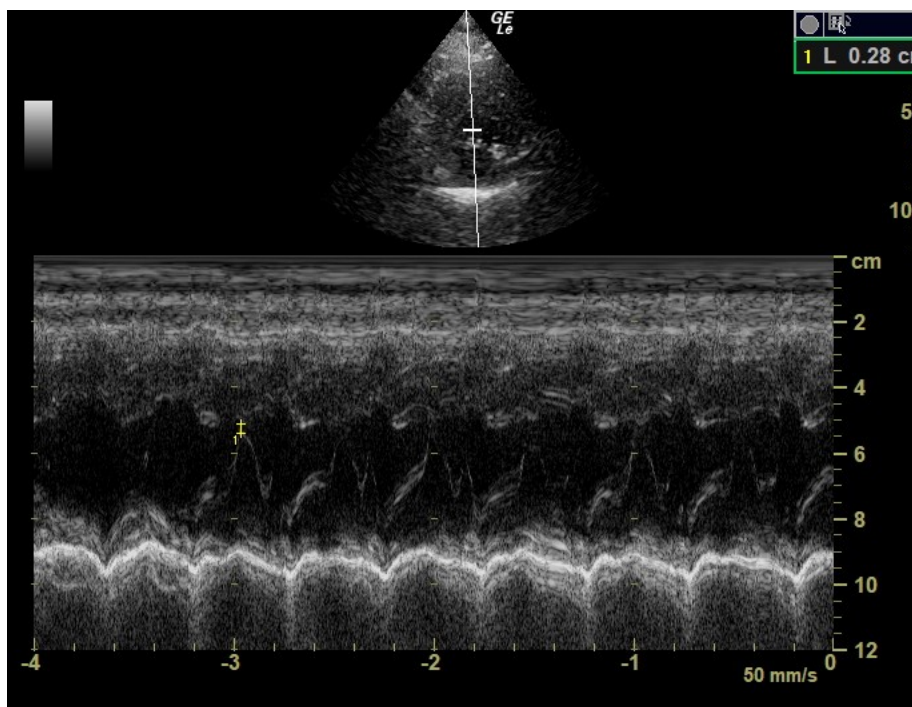
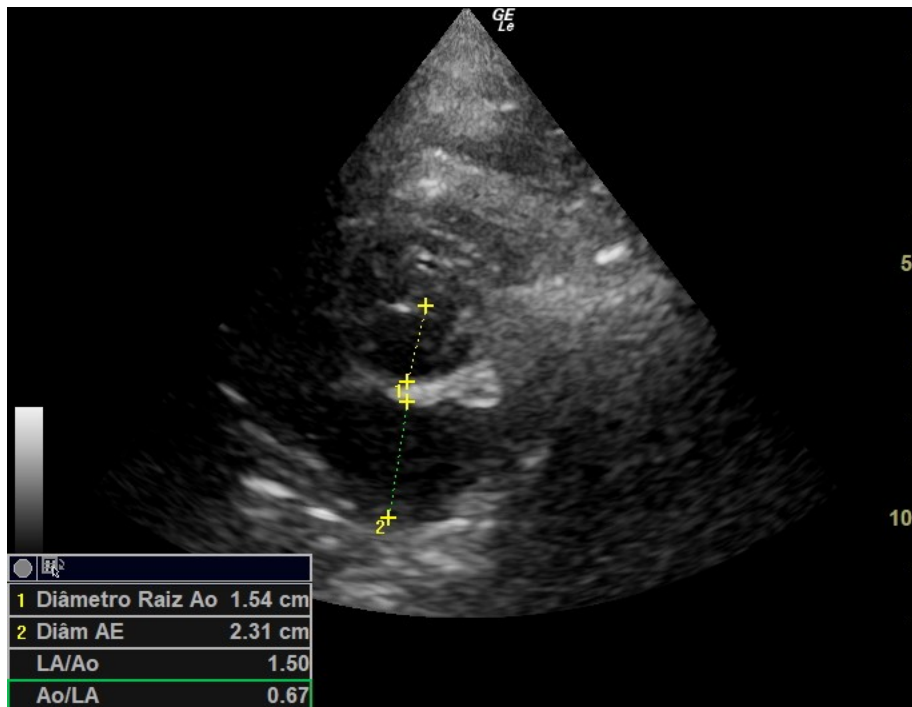
Paciente agitado e ofegante podendo comprometer a qualidade do exame, sugere-se próximos exames com paciente sedado.

Ondas E/A fusionadas (agitação?) impossibilitando a avaliação destes parâmetros.

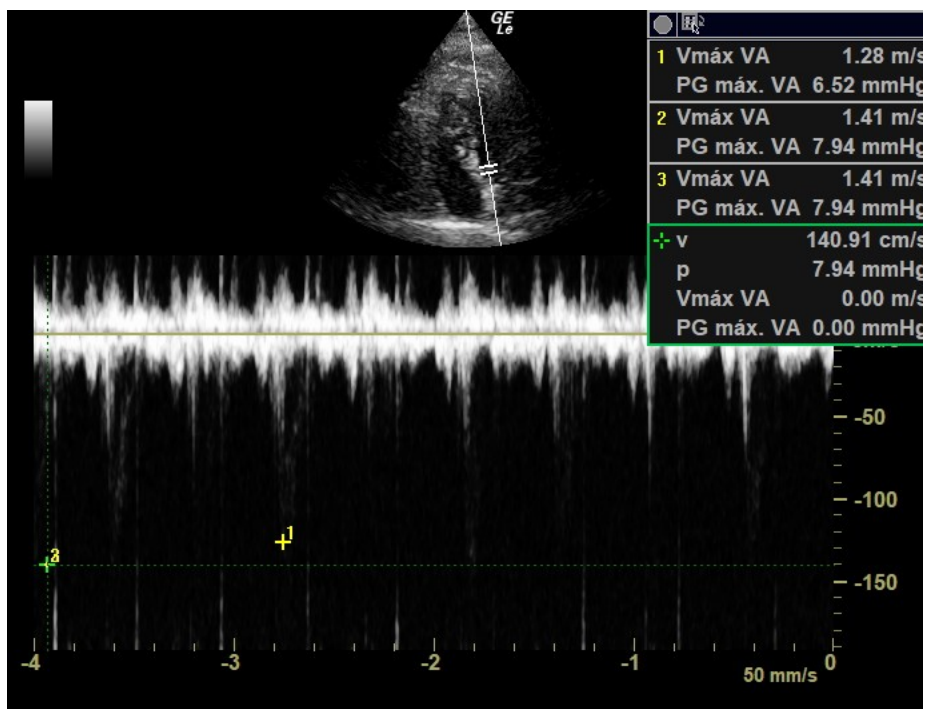
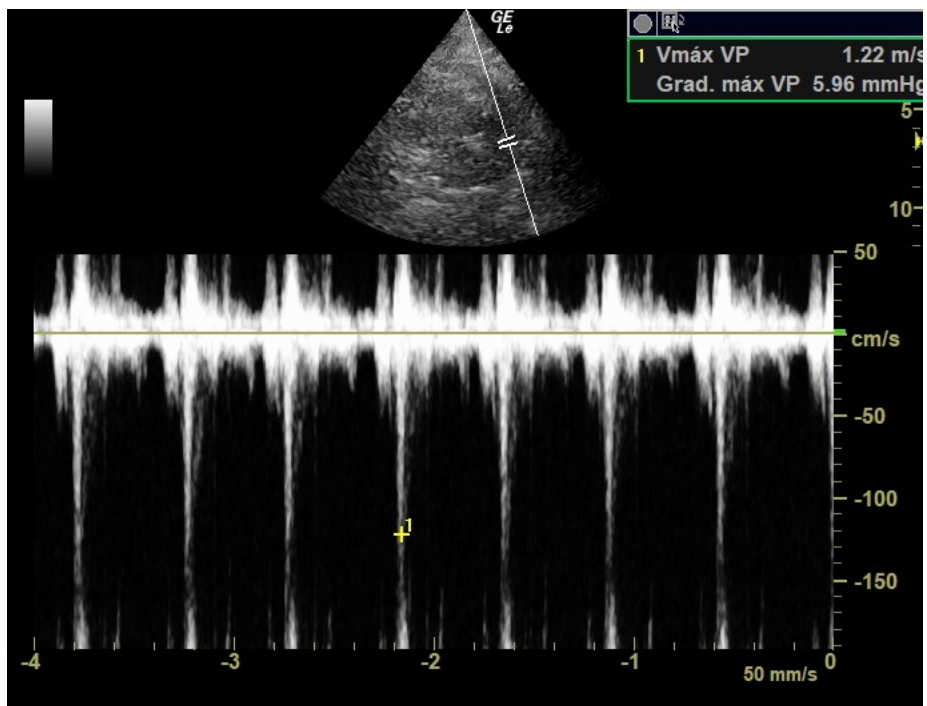
Conclusões: Espessamento valvar mitral de grau discreto a moderado.  
insuficiência valvar mitral de grau discreto, sem repercussão hemodinâmica.  
Escape valvar triocuspídeo com baixa probabilidade de hipertensão pulmonar.



## ECODOPPLERCARDIOGRAMA



**ECODOPPLERCARDIOGRAMA**



Nº OS: 23532      Animal: Mel      Data: 10/12/2022  
Espécie: Canina      Raça: Labrador Retriever  
Sexo: Fêmea      Dt. Nasc.: 02/12/2013      9a 0m 8d  
Proprietário: Noení Grazielle Fiore  
Requisitante: Tatiane Cristine Paes Lourenco      CRMV-SP 38975  
Clínica: Essencial Centro De Diagnostico Veterinario

---

**ECODOPPLERCARDIOGRAMA**

Assinado eletronicamente por: em 10/12/2022 12:49:05  
TATIANE CRISTINE PAES LOURENÇO - CRMV-SP 38975