



Unidade Veterinária Especializada

Nº OS: 192908 Animal: Panqueca Data: 03/02/2023
Espécie: Canina Raça: Srd Canino Sexo: Fêmea Dt. Nasc.: 25/12/2016 6a 1m 9d
Proprietário: Bruno Milrud CPF: 232.826.058-62 Telefone: (11) 94126-5937
Endereço: Avenida Manoel Dos Reis Araujo Nro: 150 Jardim Marajoara - São Paulo-SP
Requisitante: Nathalia M. Hitos Zambonini CRMV-SP 54474
Clínica: Anclivepa

ECODOPPLERCARDIOGRAFIA

Resultado..... Peso: 22 Kg
Frequência Cardíaca: 59 a 103 bpm
Ritmo: Irregular

- Ventrículo Esquerdo:
Septo interventricular: Movimento: normocinético
Espessura: 0,99 cm / normal
Parede livre: Movimento: normocinética
Espessura: 0,99 cm / normal
Cavidade: Diâmetro diastólico do VE: 3,83 cm / normal
Diâmetro diastólico interno normalizado: 1,54 / normal
Diâmetro sistólico do VE: 2,08 cm / normal
Fração de encurtamento: 45% / normal
Fração de ejeção (Teich): 0,77 / normal

- Valvas Átrio-ventriculares:
Mitrál: aspecto degenerado com movimentação normal de suas cúspides. Os estudos Doppler mostraram insuficiência valvar importante.
Tricúspide: aspecto normal com movimentação normal de suas cúspides. Os estudos Doppler mostraram insuficiência valvar discreta.

- Valvas Sigmóideas:
Aórtica: normal em aspecto e movimentação de suas válvulas. Os estudos Doppler mostraram fluxo transvalvar normal
Pulmonar: normal em aspecto e movimentação de suas válvulas. Os estudos Doppler mostraram insuficiência valvar discreta.

- Aorta (método sueco): 2,25 cm / normal
- Átrio Esquerdo (método sueco): 2,51 cm / normal
- Relação Átrio Esquerdo/ Aorta: 1,12 / normal

- Ventrículo Direito: normal
- Átrio Direito: normal
- Pericárdio: normal em aspecto
- Contração Segmentar: normocinesia dos segmentos visibilizados

- Avaliação hemodinâmica e de indicadores de hipertensão arterial pulmonar
Fluxo aórtico: Vmáx. = 1,13 m/s (grad. Pressão: 5,09 mmHg)
Fluxo pulmonar: Vmáx. = 0,85 m/s (grad. Pressão: 2,90 mmHg)
Regurgitação mitral: Vmáx. = 5,35 m/s (grad. Pressão: 114,51 mmHg)
Regurgitação tricúspide: Vmáx. = 1,77 m/s (grad. Pressão: 12,53 mmHg)
Veia cava caudal apresenta calibre e colabamento normais
Artéria pulmonar direita apresenta calibre e distensibilidade normais
A pressão sistólica arterial pulmonar estimada é de 17,53 mmHg
O conjunto de achados ecocardiográficos indica baixa probabilidade de hipertensão arterial pulmonar

- Avaliação do padrão de enchimento de ventrículo esquerdo
Fluxo mitral: E = 0,76 m/s, A = 0,69 m/s, tempo de desaceleração de E = 98,78 ms, relação E/A = 1,11 (normal)
TRIV = 80,00 ms, relação E/TRIV = 0,95 (normal)
Velocidade anular mitral lateral: Em = 0,10 m/s, Am = 0,07 m/s, relação Ef/Em = 7,73
Velocidade anular mitral septal: Em = 0,11 m/s, Am = 0,09 m/s
O padrão de enchimento de VE é compatível com a normalidade.

- Observações:
- A degeneração valvar mitral apresenta importante disfunção (insuficiência) sem sinais de repercussão hemodinâmica em câmaras esquerdas.
- A insuficiência valvar tricúspide não apresenta sinais de repercussão

UNIDADE CAMPO BELO

Rua Pascal, 1382 - Campo Belo - SP
Tel.: (11) 5531-6034



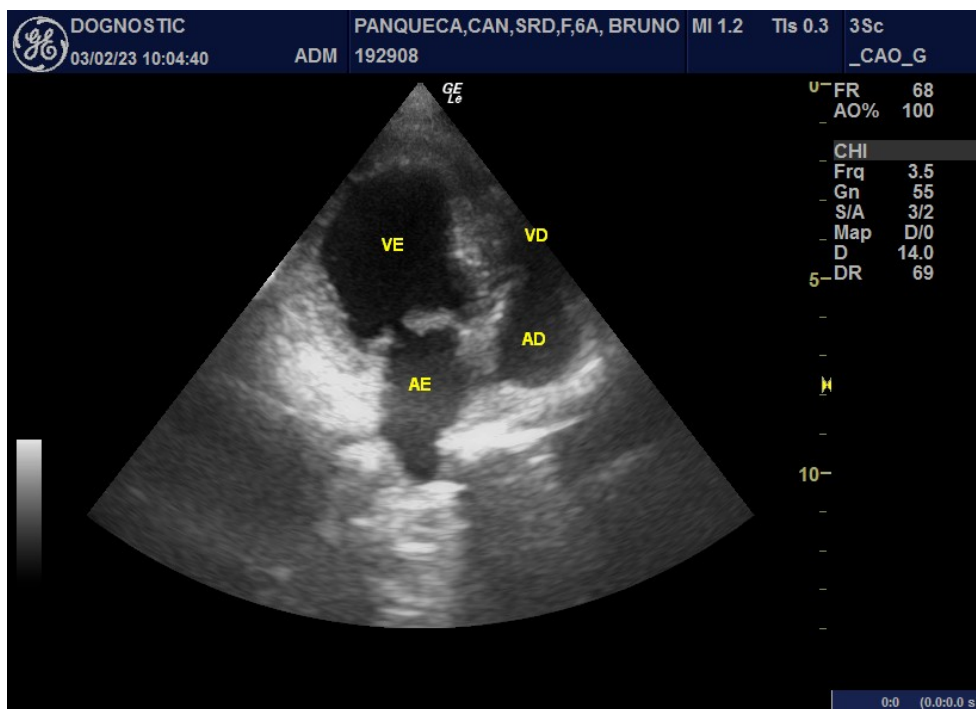
Unidade Veterinária Especializada

Nº OS: 192908 Animal: Panqueca Data: 03/02/2023
Espécie: Canina Raça: Srd Canino Sexo: Fêmea Dt. Nasc.: 25/12/2016 6a 1m 9d
Proprietário: Bruno Milrud CPF: 232.826.058-62 Telefone: (11) 94126-5937
Endereço: Avenida Manoel Dos Reis Araujo Nro: 150 Jardim Marajoara - São Paulo-SP
Requisitante: Nathalia M. Hitos Zambonini CRMV-SP 54474
Clínica: Anclivepa

ECODOPPLERCARDIOGRAFIA

Resultado..... hemodinâmica em câmaras direitas.
- A insuficiência valvar pulmonar não apresenta sinais de repercussão hemodinâmica em câmaras direitas.
- Câmaras cardíacas com dimensões normais.

- Conclusões:
Valvopatia mixomatosa mitral
Insuficiência valvar mitral importante
Insuficiência valvar tricúspide discreta
Insuficiência valvar pulmonar discreta.



UNIDADE CAMPO BELO

Rua Pascal, 1382 - Campo Belo - SP
Tel.: (11) 5531-6034



Unidade Veterinária Especializada

Nº OS: 192908

Animal: Panqueca

Data: 03/02/2023

Espécie: Canina

Raça: Srd Canino

Sexo: Fêmea

Dt. Nasc.: 25/12/2016

6a 1m 9d

Proprietário: Bruno Milrud

CPF: 232.826.058-62

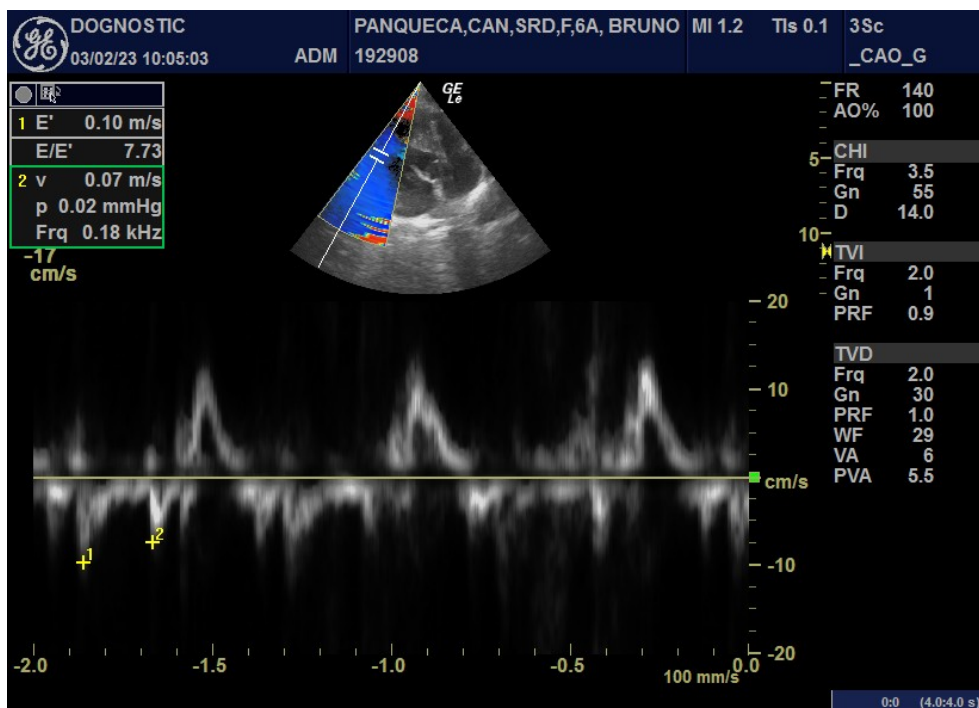
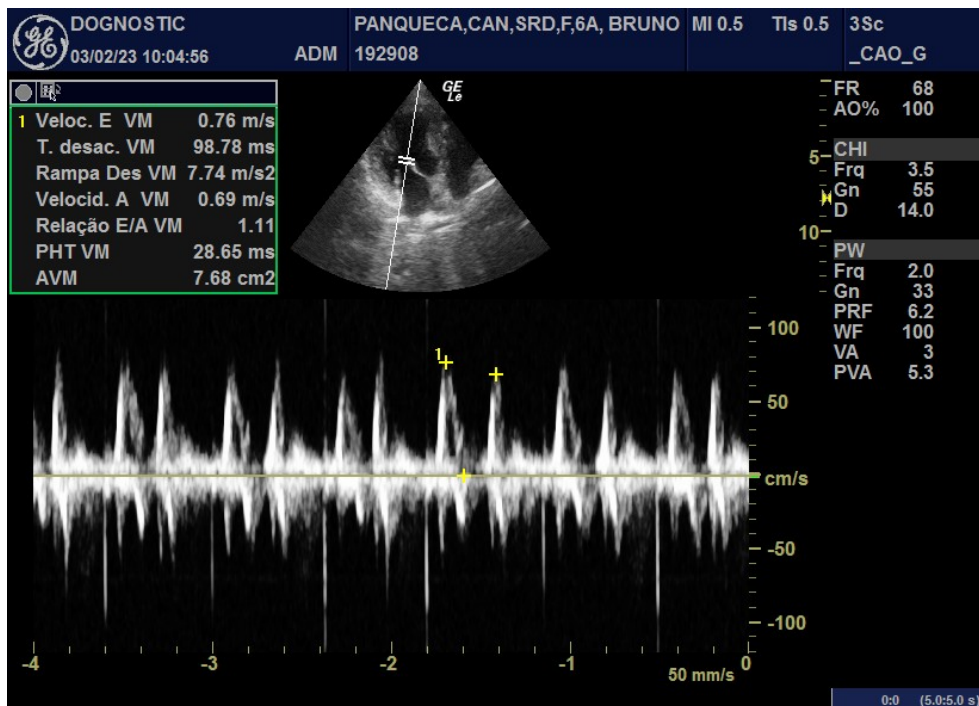
Telephone: (11) 94126-5937

Endereço: Avenida Manoel Dos Reis Araujo Nro: 150 Jardim Marajoara - São Paulo-SP

Requisitante: Nathalia M. Hitos Zambonini CRMV-SP 54474

Clínica: Anclivepa

ECODOPPLERCARDIOGRAFIA



UNIDADE CAMPO BELO

Rua Pascal, 1382 - Campo Belo - SP

Tel.: (11) 5531-6034



Unidade Veterinária Especializada

Nº OS: 192908

Animal: Panqueca

Data: 03/02/2023

Espécie: Canina

Raça: Srd Canino

Sexo: Fêmea

Dt. Nasc.: 25/12/2016

6a 1m 9d

Proprietário: Bruno Milrud

CPF: 232.826.058-62

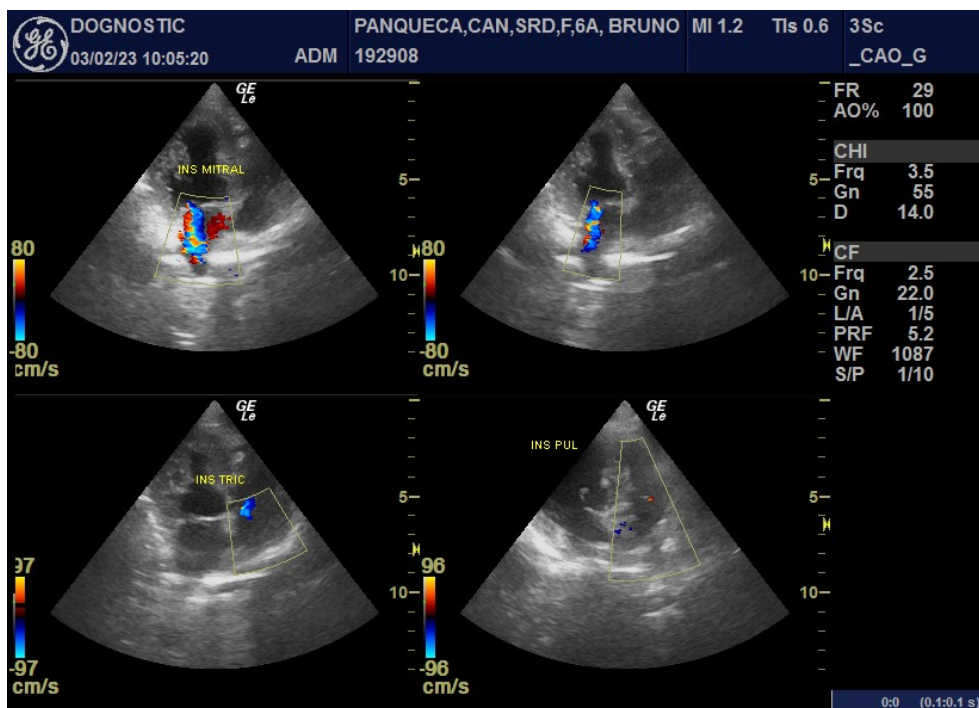
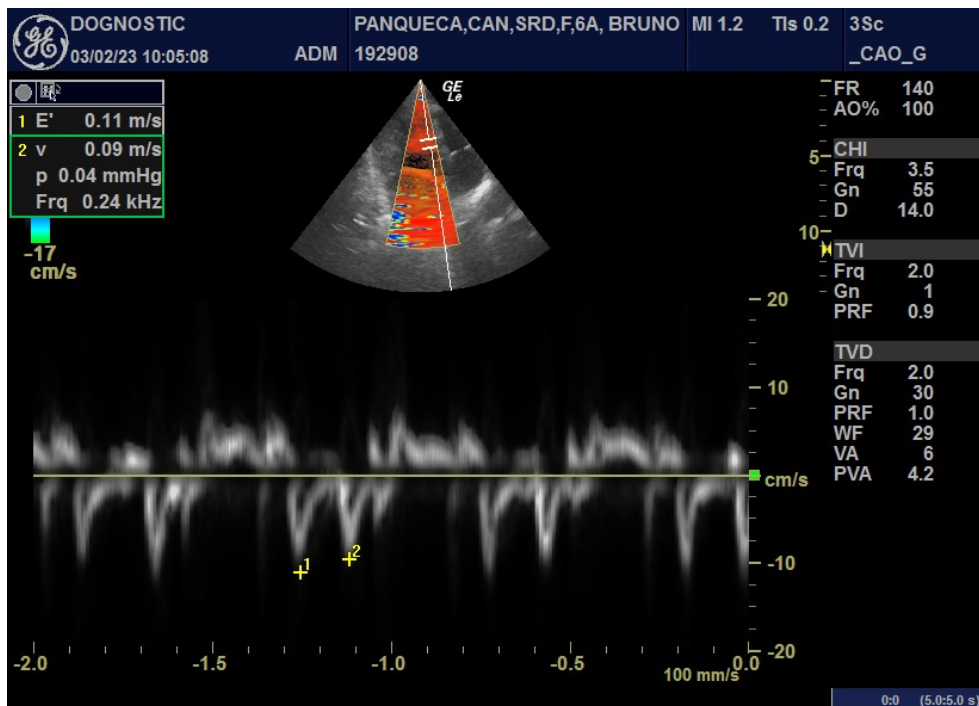
Telephone: (11) 94126-5937

Endereço: Avenida Manoel Dos Reis Araujo Nro: 150 Jardim Marajoara - São Paulo-SP

Requisitante: Nathalia M. Hitos Zambonini CRMV-SP 54474

Clínica: Anclivepa

ECODOPPLERCARDIOGRAFIA



UNIDADE CAMPO BELO

Rua Pascal, 1382 - Campo Belo - SP

Tel.: (11) 5531-6034



Unidade Veterinária Especializada

Nº OS: 192908

Animal: Panqueca

Data: 03/02/2023

Espécie: Canina

Raça: Srd Canino

Sexo: Fêmea

Dt. Nasc.: 25/12/2016

6a 1m 9d

Proprietário: Bruno Milrud

CPF: 232.826.058-62

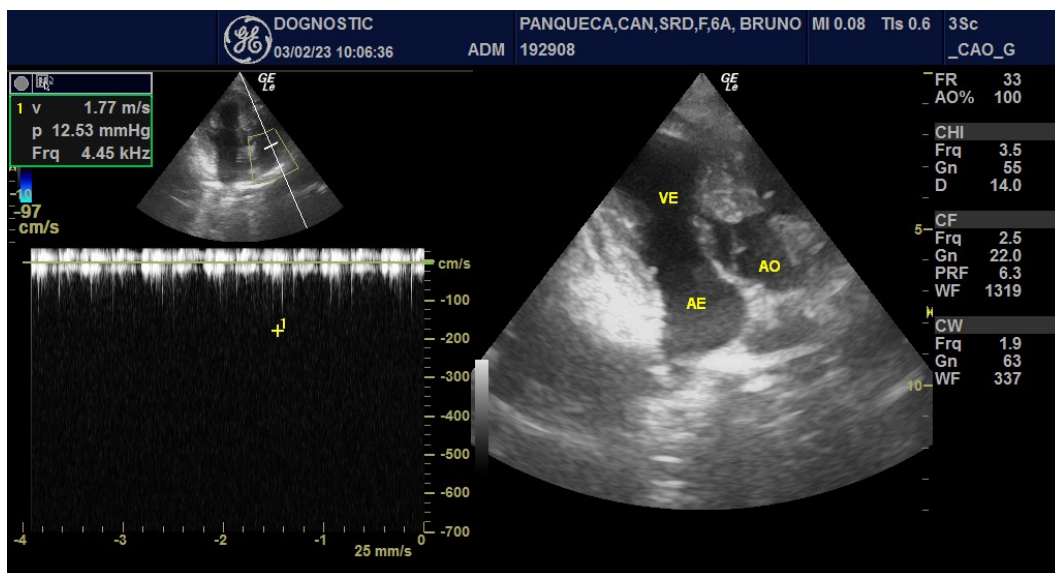
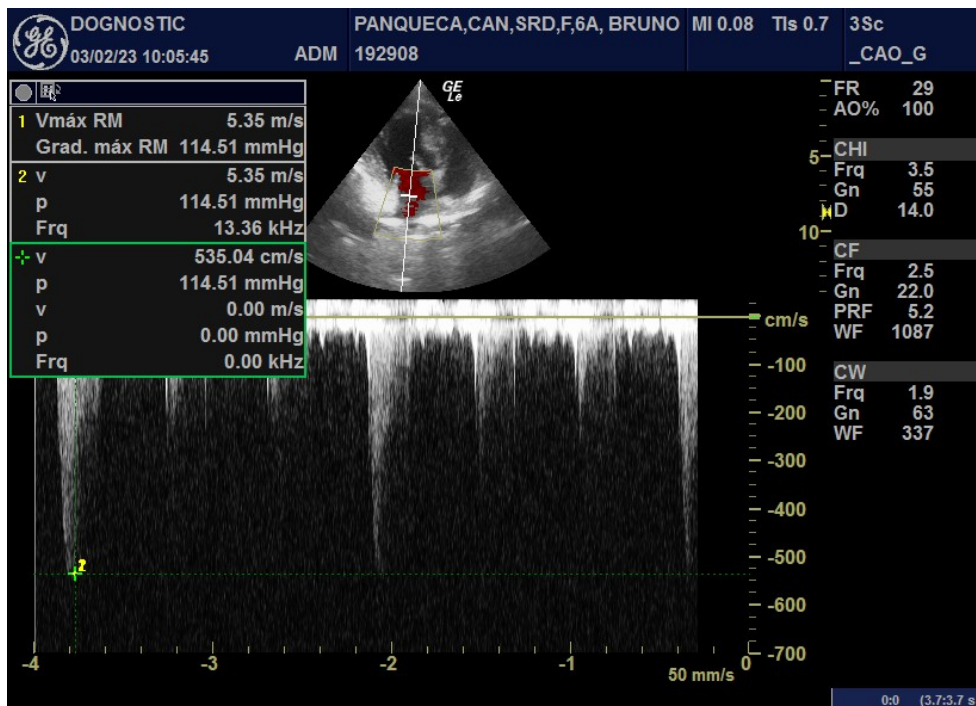
Telephone: (11) 94126-5937

Endereço: Avenida Manoel Dos Reis Araujo Nro: 150 Jardim Marajoara - São Paulo-SP

Requisitante: Nathalia M. Hitos Zambonini CRMV-SP 54474

Clínica: Anclivepa

ECODOPPLERCARDIOGRAFIA



UNIDADE CAMPO BELO

Rua Pascal, 1382 - Campo Belo - SP

Tel.: (11) 5531-6034



Unidade Veterinária Especializada

Nº OS: 192908

Animal: Panqueca

Data: 03/02/2023

Espécie: Canina

Raça: Srd Canino

Sexo: Fêmea Dt. Nasc.: 25/12/2016

6a 1m 9d

Proprietário: Bruno Milrud

CPF: 232.826.058-62

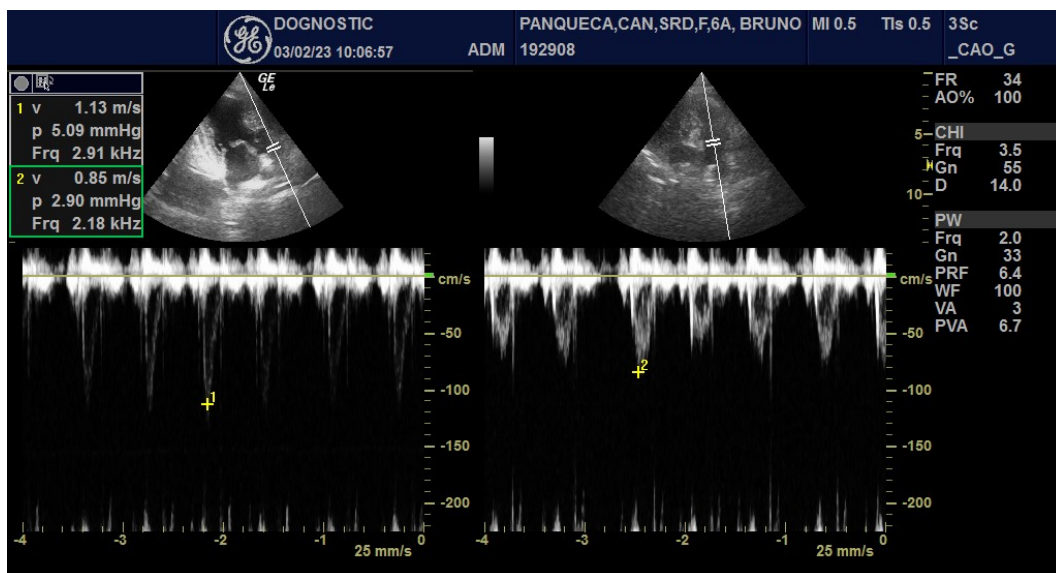
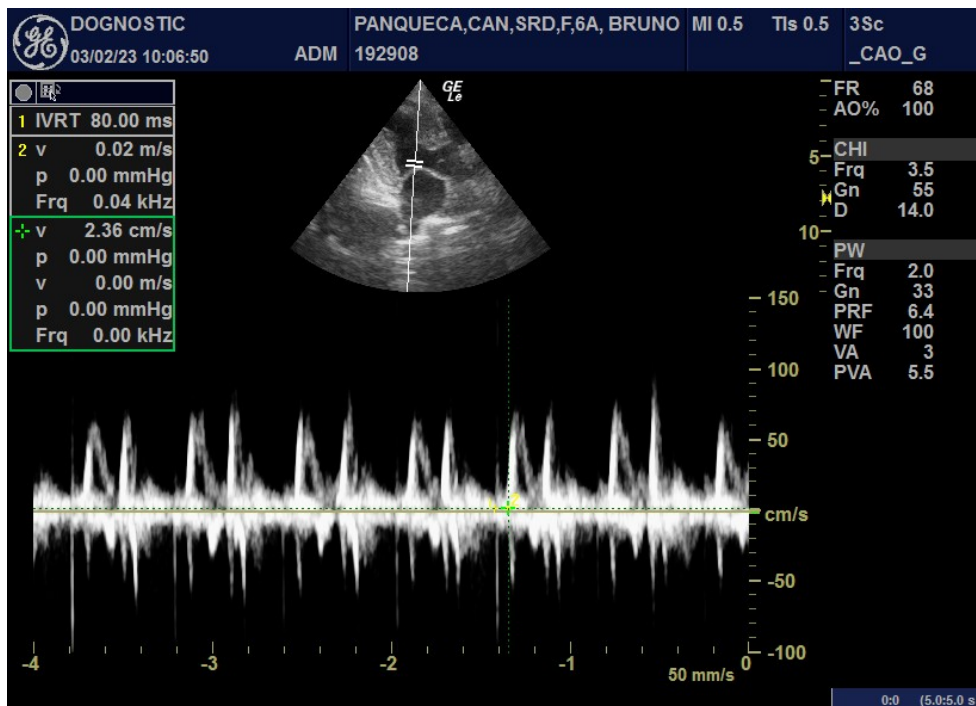
Telephone: (11) 94126-5937

Endereço: Avenida Manoel Dos Reis Araujo Nro: 150 Jardim Marajoara - São Paulo-SP

Requisitante: Nathalia M. Hitos Zambonini CRMV-SP 54474

Clínica: Anclivepa

ECODOPPLERCARDIOGRAFIA



UNIDADE CAMPO BELO

Rua Pascal, 1382 - Campo Belo - SP

Tel.: (11) 5531-6034



Unidade Veterinária Especializada

Nº OS: 192908

Animal: Panqueca

Data: 03/02/2023

Espécie: Canina

Raça: Srd Canino

Sexo: Fêmea Dt. Nasc.: 25/12/2016

6a 1m 9d

Proprietário: Bruno Milrud

CPF: 232.826.058-62

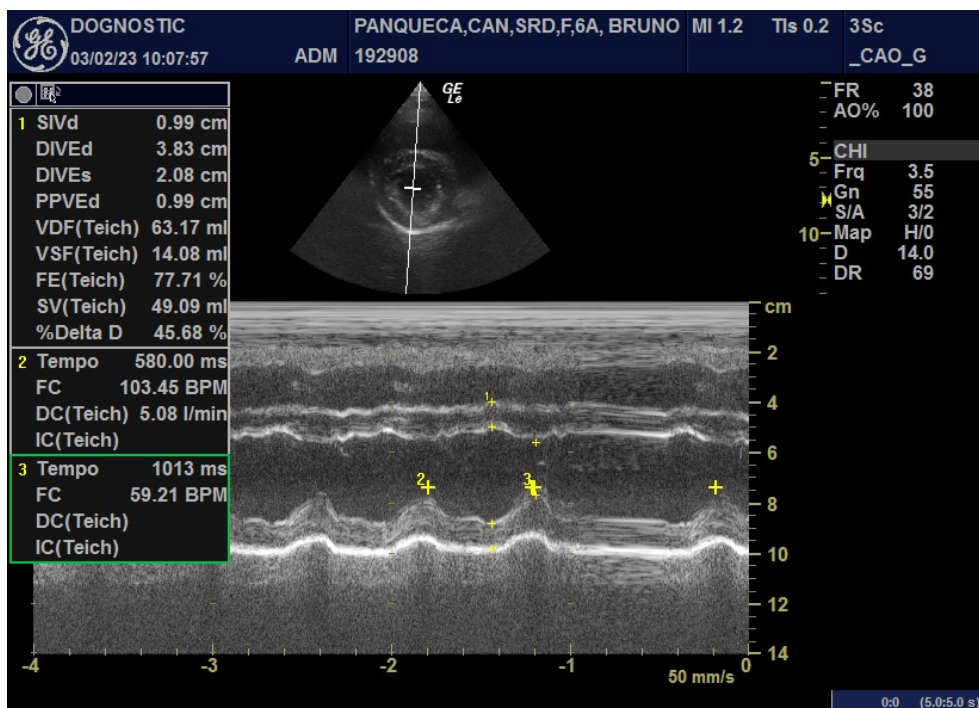
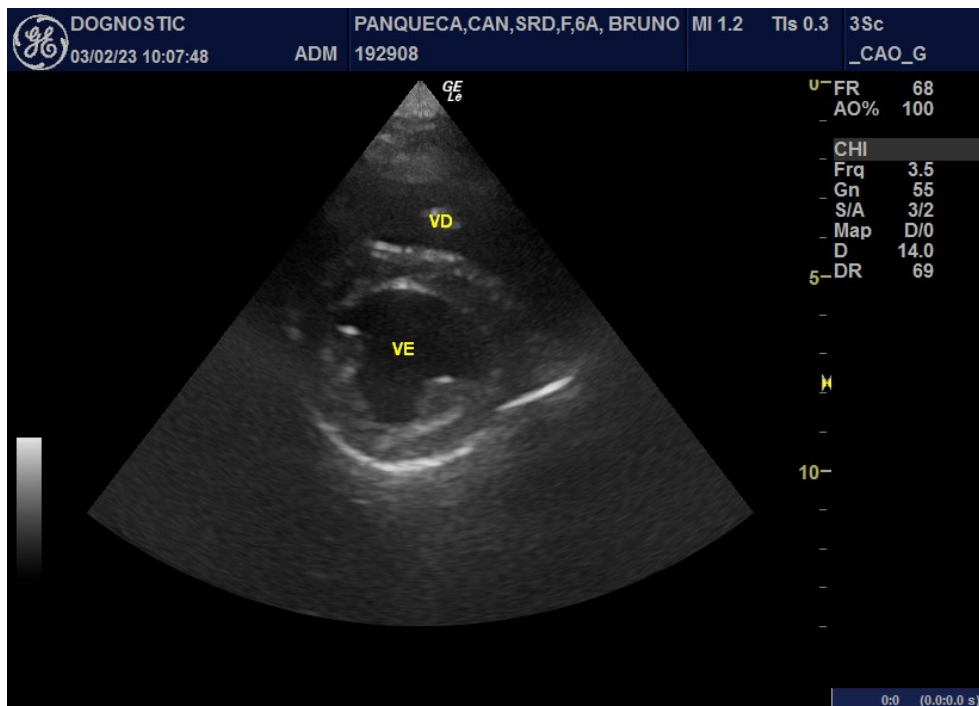
Telefone: (11) 94126-5937

Endereço: Avenida Manoel Dos Reis Araujo Nro: 150 Jardim Marajoara - São Paulo-SP

Requisitante: Nathalia M. Hitos Zambonini CRMV-SP 54474

Clínica: Anclivepa

ECODOPPLERCARDIOGRAFIA



UNIDADE CAMPO BELO

Rua Pascal, 1382 - Campo Belo - SP

Tel.: (11) 5531-6034



Unidade Veterinária Especializada

Nº OS: 192908

Animal: Panqueca

Data: 03/02/2023

Espécie: Canina

Raça: Srd Canino

Sexo: Fêmea

Dt. Nasc.: 25/12/2016

6a 1m 9d

Proprietário: Bruno Milrud

CPF: 232.826.058-62

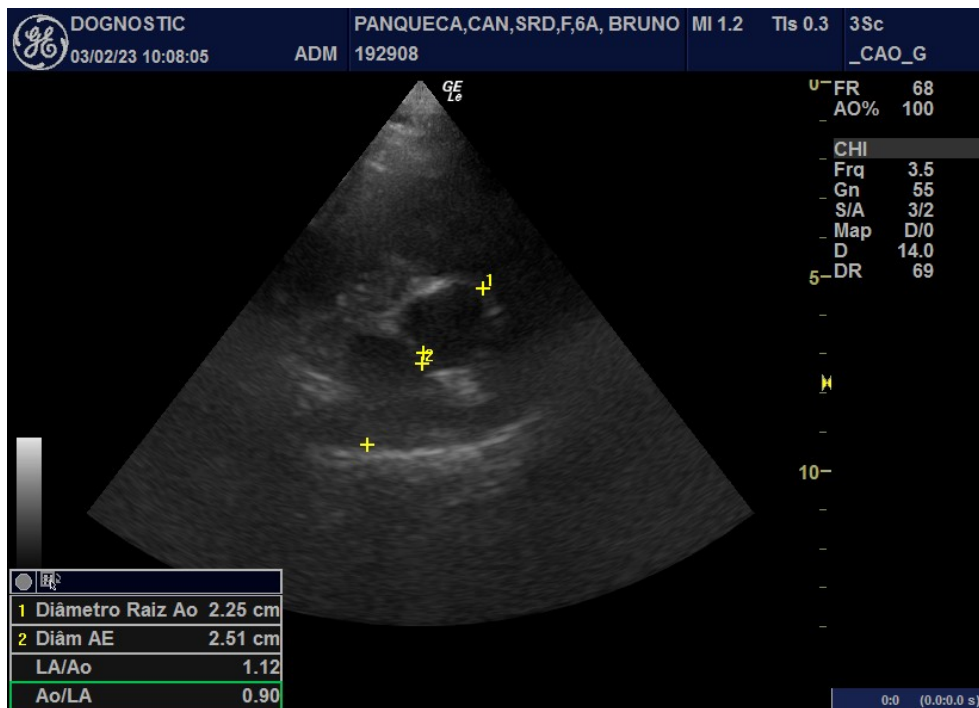
Telefone: (11) 94126-5937

Endereço: Avenida Manoel Dos Reis Araujo Nro: 150 Jardim Marajoara - São Paulo-SP

Requisitante: Nathalia M. Hitos Zambonini CRMV-SP 54474

Clínica: Anclivepa

ECODOPPLERCARDIOGRAFIA



Assinado eletronicamente por:
PRISCILA APARECIDA LOLI - CRMV-SP 26526

UNIDADE CAMPO BELO

Rua Pascal, 1382 - Campo Belo - SP

Tel.: (11) 5531-6034