



HOSPITAL VETERINÁRIO DA ANCLIVEPA-SP

DATA: 14/03/2023

PACIENTE: ATENA / PAMELA (521519)

RELATÓRIO ULTRASONOGRÁFICO

Bexiga: em topografia habitual, grande distensão, conteúdo anecoico com debrís celulares e filamentosos em suspensão, paredes finas regulares, estratificação mantida, uretra caudal preservada sem dilatação.

Rins e Ureteres: RD 4,81cm/ RE 5,94cm. Contornos definidos, parênquima homogêneo normoecóico. Distinção e proporção cortico medular preservada, sistema pielocalicial mantido. Ausência de mineralizações. Ureteres não caracterizados.

Baço: em topografia habitual com dimensões preservadas (1,34cm), parênquima homogêneo normoecóico, vasos preservados.

Fígado: em topografia habitual, lobos hepáticos volume preservado, parênquima homogêneo normoecóico, margens afiladas, regulares. Diafragma preservado. Vasos preservados. Ductos intra-hepáticos não caracterizados. **Vesícula biliar** com repleção adequada preenchida por conteúdo anecoico, paredes normoespessas regulares. Ducto biliar não caracterizado.

Estômago: em topografia habitual com leve distensão por conteúdo mucoide / alimentar, paredes normoespessas (0,19cm), estratificação e motilidade mantida. **Pâncreas:** não caracterizado.

Alças Intestinais: segmentos intestinais passíveis de avaliação com estratificação mantida, com conteúdo luminal fecal, motilidade mantida.

Adrenais não caracterizadas

Observações:

Ausência de líquido livre

Linfonodos não caracterizados.

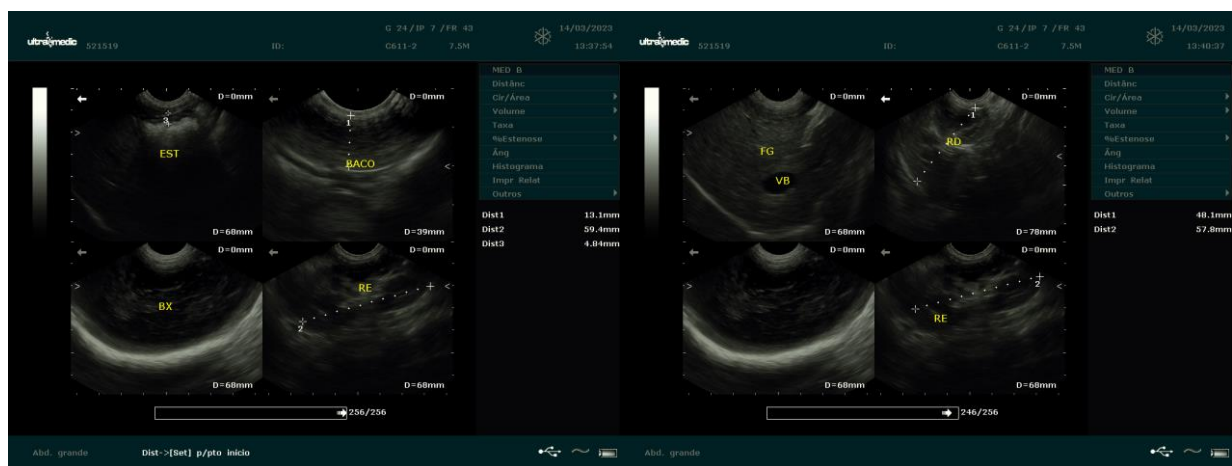

Dra. PAULA NOGUEIRA CUNHA
MV CLÍNICA GERAL - APERFEIÇOAMENTO ULTRA-SONOGRAFIA
CRMV 13618-SP
CPF 122.038.818-10

IMPRESSÃO SONOGRÁFICA:

Bexiga com repleção extrema e debris filamentosos (sangue / muco)

Diafragma mantido.

Ausência de líquido livre até o presente momento.



Dra. PAULA NOGUEIRA CUNHA
 MV CLÍNICA GERAL - APERFEIÇOAMENTO ULTRA-SONOGRAFIA
 CRMV 13618-SP
 CPF 122.038.818-10