



# HOSPITAL VETERINÁRIO DA ANCLIVEPA-SP

DATA: 10/01/2023

PACIENTE: BUDDY/PATRICIA (496432)

## RELATÓRIO ULTRASSONOGRÁFICO

### RELATÓRIO ULTRASSONOGRÁFICO

**Bexiga:** em topografia habitual, com moderada distensão, conteúdo anecoico sem debris, paredes normoespessas regulares, uretra caudal preservada.

**Rins e Ureteres:** RE 3,43cm / RD 3,33cm. Rins com parênquima grosseiro hiperecoico, contornos definidos, leve perda da distinção e da proporção cortico medular – cortical espessa, sistema pielocalicial preservada presença de mineralização em recessos renais. Ureter não caracterizado.

**Baço:** em topografia habitual, dimensões mantidas (1,16cm) parênquima homogêneo normoecóico, contornos definidos, vasos preservados.

**Fígado:** lobos hepáticos com volume mantido, parênquima homogêneo hiperecoico, bordos afilados regulares. Diafragma mantido. Grandes vasos preservados. **Vesícula biliar:** em topografia habitual com distensão por conteúdo anecoico, paredes normoespessas. Ductos intra-hepáticos não caracterizados. Ducto biliar comum não caracterizado.

#### Sistema gastrointestinal:

**Estômago:** em topografia habitual distendido por pequena quantidade de conteúdo mucoide / gasoso. Motilidade, estratificação e paredes mantidas (0,30cm). Pâncreas: não caracterizado.

**Alças Intestinais:** segmentos intestinais com parâmetros ultrassonográficos preservados.

**Próstata:** em topografia habitual com contornos definidos, parênquima homogêneo normoecóico, mensurado em torno de 1,91cm x 1,74cm

**Testículos:** em topografia habitual com parâmetros ultrassonográficos preservados.

**Adrenais:** não caracterizadas.

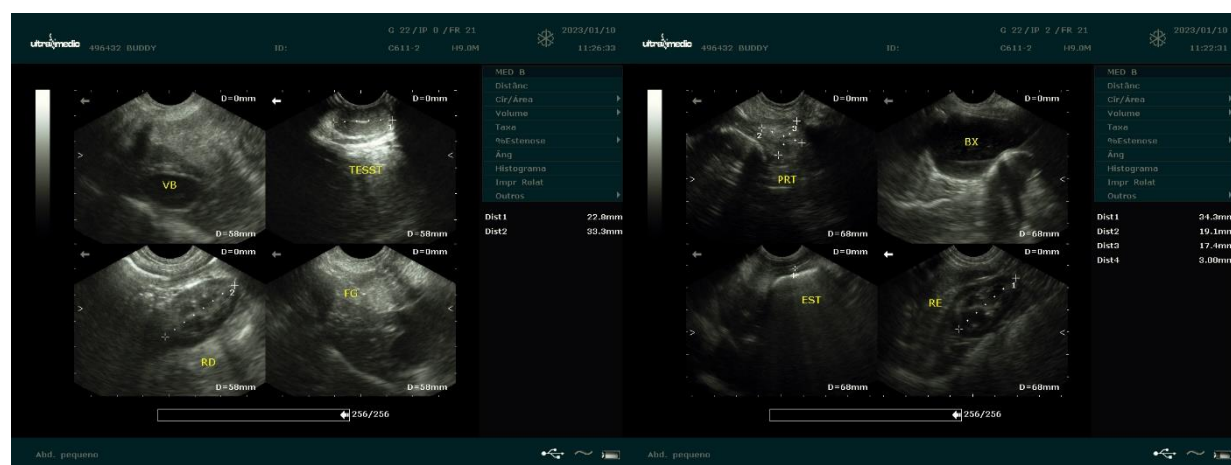
#### Observações:

Ausência de líquido livre.

  
Dra. PAULA NOGUEIRA CUNHA  
MV CLINICA GERAL - APERFEIÇOAMENTO ULTRA-SONOGRAFIA  
CRMV 13618-SP  
CPF 122.038.818-10

## IMPRESSÃO ULTRASSONOGRÁFICA:

Hepatopatia de aspecto crônico com infiltrações por tecido cicatricial / fibroses ou infiltração adiposa  
Nefropatia bilateral – alteração morfológica sugestiva de DRC associada a mineralizações em recessos.



*Dra. PAULA NOGUEIRA CUNHA*  
MV CLINICA GERAL - APERFEIÇOAMENTO ULTRA-SONOGRAFIA  
CRMV 13618-SP  
CPF 122.038.818-10