



# HOSPITAL VETERINÁRIO DA ANCLIVEPA-SP

DATA: 04/01/2023

PACIENTE: CHAMITO / PAULA (498834)

## RELATÓRIO ULTRASSONOGRÁFICO

**Bexiga:** em topografia habitual com distensão adequada, conteúdo anecoico com debris filamentosos em suspensão, paredes preservadas, uretra caudal mantida.

**Rins e Ureteres:** RD 5,34cm / RE 4,68cm. Esquerdo com parâmetros preservados. Rim direito com contornos definidos, parênquima homogêneo hiperecoico, distensão e proporção cortico medular preservada, sistema pielocalicial mantido com conteúdo hipoeecóico. Ureteres não caracterizados. Ausência de mineralização.

**Baço:** em topografia habitual, dimensões mantidas (1,20cm) parênquima homogêneo normoeecóico, vasos preservados.

**Fígado:** Topografia habitual, lobos hepáticos com volume preservado, parênquima homogêneo, bordos afilados, regulares. Diafragma preservado. Vasos preservados. Ductos intra-hepáticos não caracterizados.

**Vesícula biliar:** pouco distendida preenchida por conteúdo anecoico, sem sedimentos, ducto biliar não caracterizado.

### Sistema gastrointestinal:

**Estômago:** Topografia habitual, contraído sem conteúdo, paredes normoespessa, estratificação mantida, motilidade mantida. Píloro não caracterizado.

**Pâncreas:** não caracterizado

**Alças Intestinais:** segmentos intestinais com parâmetros ultrassonográficos preservados.

**Próstata:** não caracterizada

**Testículos:** em topografia habitual com parâmetros preservados.

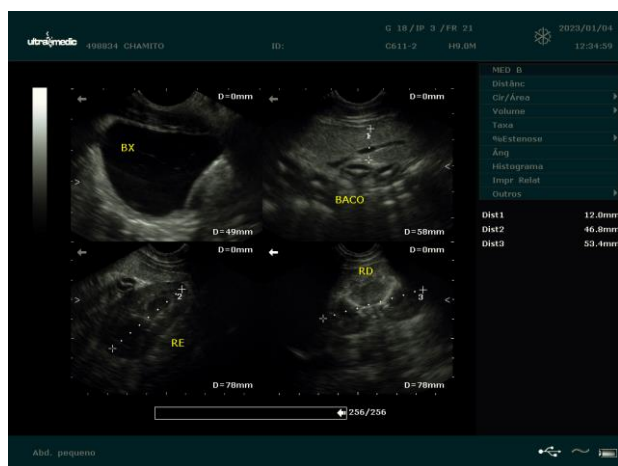
### Observações:

Ausência de líquido livre

  
Dra. PAULA NOGUEIRA CUNHA  
MV CLINICA GERAL - APERFEIÇOAMENTO ULTRASSONOGRAFIA  
CRMV 136188SP  
CPF 122.038.818-10

## IMPRESSÃO ULTRASSONOGRÁFICA:

Nefropatia unilateral direita – a esclarecer



  
Dra. PAULA NOGUEIRA CUNHA  
MV CLINICA GERAL - APERFEIÇOAMENTO ULTRA-SONOGRAFIA  
CRMV 13618-SP  
CPF 122.038.818-10