



HOSPITAL VETERINÁRIO DA ANCLIVEPA-SP

DATA: 24/04/2023

PACIENTE: THOR / PATRICIA (534442)

RELATÓRIO ULTRASONOGRÁFICO

Bexiga: em topografia habitual, com moderada distensão, conteúdo anecóico, sem sedimentos paredes normoespessas regulares, uretra caudal mantida.

Rins e Ureteres: RE 6,63cm / RD 7,60cm. Ambos com parênquima homogêneo normoecóico, contornos definidos, distinção e proporção cortico medular preservada, sistema pielocalicial preservado. Ureter não caracterizado.

Baço: em topografia habitual, dimensões aumentadas (2,23cm), parênquima homogêneo normoecóico, vasos preservados.

Fígado: lobos hepáticos com volume mantido, parênquima homogêneo normoecóico, margens afiladas. Diafragma mantido. Grandes vasos preservados. **Vesícula biliar:** em topografia habitual com distensão moderada, conteúdo anecoico sem sedimentos, paredes normoecoicas. Ductos intra-hepáticos não caracterizados. Ducto biliar comum não caracterizado.

Estômago: em topografia habitual distensão por conteúdo gasoso. Paredes normoespessas com estratificação e motilidade mantida. **Pâncreas:** não caracterizado. **Alças Intestinais:** segmentos intestinais com parâmetros preservados.

Próstata: parâmetros preservados medidas aproximadas de 4,39cm x 3,80cm x 4,10cm

Testículos: em topografia habitual com parâmetros preservados.

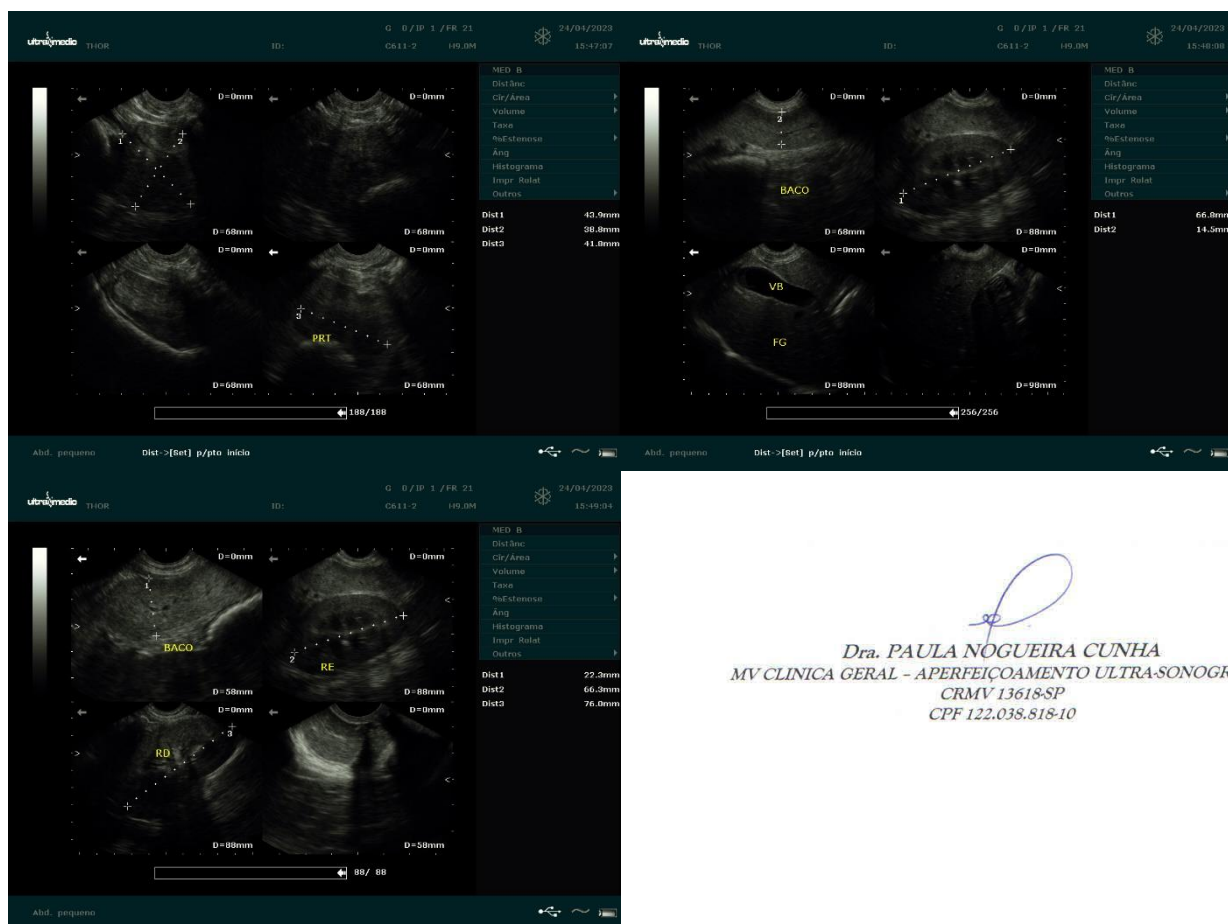
Observações:

Ausência de líquido livre


Dra. PAULA NOGUEIRA CUNHA
MV CLINICA GERAL - APERFEIÇOAMENTO ULTRA-SONOGRAFIA
CRMV 13618-SP
CPF 122.038.818-10

IMPRESSÃO DIAGNÓSTICA:

Esplenomegalia moderada



Dra. PAULA NOGUEIRA CUNHA
MV CLINICA GERAL - APERFEIÇOAMENTO ULTRA-SONOGRAFIA
CRMV 13618-SP
CPF 122.038.818-10