



HOSPITAL VETERINÁRIO DA ANCLIVEPA-SP

DATA: 06/04/2023

PACIENTE: MARRIE / PEDRO (525260)

RELATÓRIO ULTRASSONOGRÁFICO

Bexiga: em topografia habitual, distensão moderada, conteúdo anecoico sem debris sem sedimentos, paredes regulares normoespessas, uretra caudal mantida sem dilatação.

Rins e Ureteres: dimensões mantidas (RE 3,51cm / RD 3,85cm), contornos definidos, parênquima homogêneo normoecóico, distinção e proporção cortico medular preservada, sistema pielocalicial mantido. Presença de micropontos de mineralizações em recesso renal

Baço: em topografia habitual, dimensões mantidas (0,84cm), parênquima homogêneo normoecóico, vasos preservados.

Fígado: Topografia habitual, lobos hepáticos com parênquima homogêneo normoecóico. Diafragma preservado. Vasos preservados. Ductos intra-hepáticos não caracterizados. **Vesícula biliar:** repleção adequada com conteúdo anecoico sem sedimentos, paredes normoespessas normoecoica. Ducto biliar não caracterizado.

Estômago: contraído sem conteúdo, paredes normoespessas com estratificação e motilidade mantida.

Pâncreas: não caracterizado. **Alças Intestinais:** segmentos intestinais avaliados com parâmetros ultrassonográficos preservados.

Útero e corpo uterino: cornos uterinos com aspecto tubular com endométrio espesso com discreto acúmulo de conteúdo hiperecoico denso principalmente no corno esquerdo. CNUTE 0,67cm e CNUTD 0,59cm.

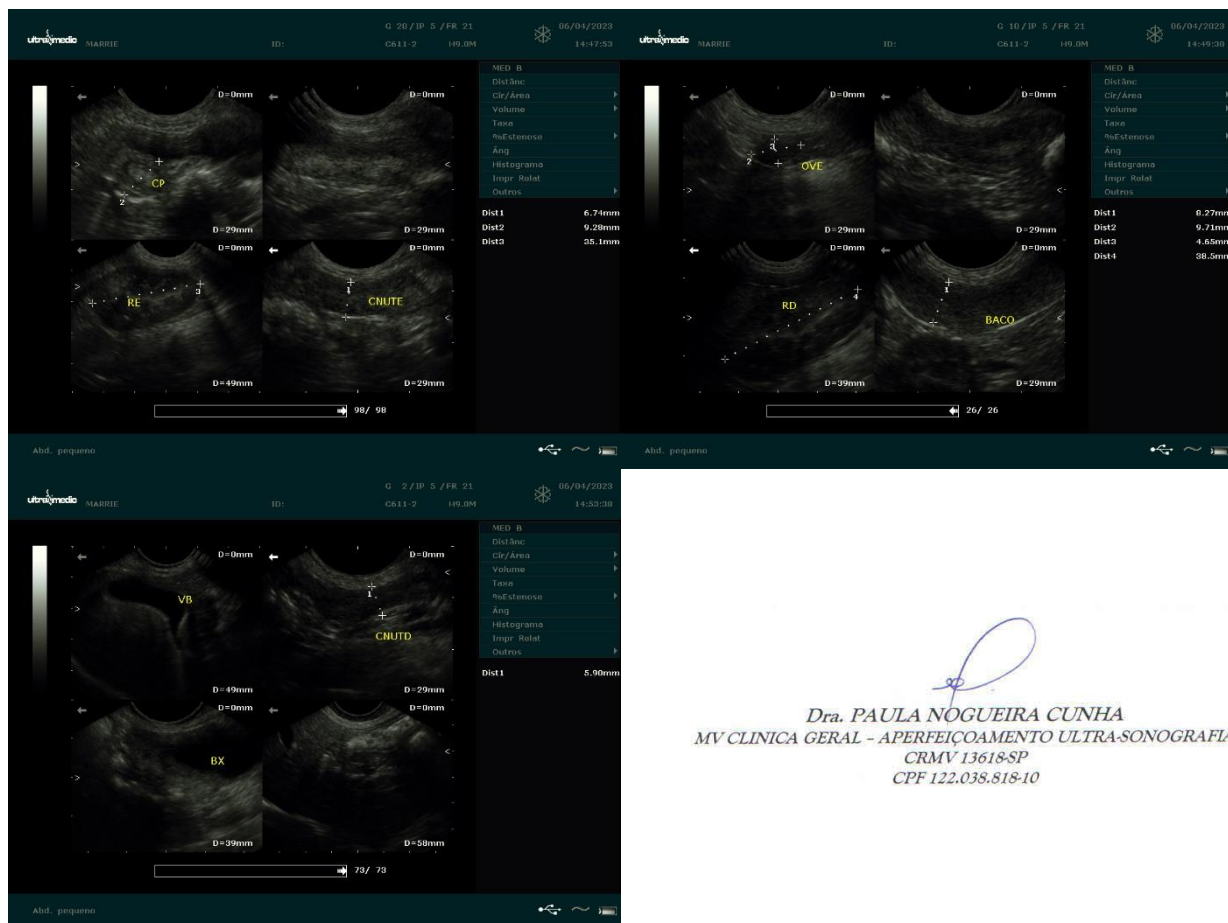
Ovários: caracterizados com parâmetros preservados.

Observações:

Ausência de líquido livre

IMPRESSÃO DIAGNÓSTICA:

Corpo uterino e Cornos uterinos espessados com discreto acúmulo de conteúdo hiperecoico principalmente em corno esquerdo e corpo – involução uterina tardia – sugerido acompanhamento ultrassonográfico



Dra. PAULA NOGUEIRA CUNHA
 MV CLINICA GERAL - APERFEIÇOAMENTO ULTRA-SONOGRAFIA
 CRMV 13618-SP
 CPF 122.038.818-10