

Nº OS: 118424 Animal: Raje Data: 17/02/2023
Espécie: Canina Raça: Shih-Tzu Sexo: Macho Dt. Nasc.: 13/02/2010 13a 0m 4d
Proprietário: Rose Aparecida Pereira De Almeida CPF: 074.100.128-46 Telefone: (11)99384-0395
Endereço: Nro: --
Requisitante: Antonia Fabiana Da Silva Santos CRMV-SP 31981
Clínica: Anclivepa - Prefeitura Endereço: Professor Carlos Zagotis Nro: 3 TATUAPÉ - SÃO PAULO-

Supressão à Dexametasona (Cortisol Basal + Cortisol Pós-Dexa) - 2 dosagens

Material...: SORO SANGUÍNEO

Valores de Referência

Metodologia: QUIMIOLUMINESCÊNCIA

Cortisol basal:..... 1,9

1,0 a 4,6 ug/dL

Cortisol 8 horas pós Dexa:.... 0,49

< 0,9 ug/dL

INTERPRETAÇÃO:..... INTERPRETAÇÃO DE RESULTADOS:

. Cães: 1,0 a 4,6 ug/dL Cortisol basal

Supressão por Dexametasona

< 0,9 ug/dL 4h/8h pós-dexametasona - Normal

0,9 a 1,4 ug/dL 4h/8h pós-dexametasona - Suspeito para Hiperadrenocorticismismo

> 1,4 ug/dL 4h/8h pós-dexametasona - Sugestivo de Hiperadrenocorticismismo

Estimulação por ACTH

5,0 a 17,0 ug/dL Normal

17,0 a 21,0 ug/dL Suspeito para Hiperadrenocorticismismo

> 21,0 ug/dL Sugestivo de Hiperadrenocorticismismo

Basal < 2,0 ug/dL + Pós-ACTH < 2,0 ug/dL Suspeito para Hipoadrenocorticismismo
ou Hiperadrenocorticismismo Iatrogênico

Monitoramento terapêutico (pós-ACTH)

< 2,0 ug/dL Dosagem possivelmente tóxica

2,0 a 7,0 ug/dL Dosagem eficaz (controle satisfatório)

7,0 a 9,0 ug/dL Sugestivo de dosagem insuficiente

> 9,0 ug/dL Dosagem a ser avaliada (tratamento inadequado)

. Gatos 0,8 a 5,0 ug/dL Cortisol basal

Supressão por Dexametasona

< 0,8 ug/dL 4h/8h pós-dexametasona - Normal

0,8 a 1,4 ug/dL 4h/8h pós-dexametasona - Suspeito para Hiperadrenocorticismismo

> 1,4 ug/dL 4h/8h pós-dexametasona - Sugestivo de Hiperadrenocorticismismo

Estimulação por ACTH

3,6 a 10,0 ug/dL Normal

10,0 a 14,0 ug/dL Suspeito para Hiperadrenocorticismismo

> 14,0 ug/dL Sugestivo de Hiperadrenocorticismismo

Basal < 2,0 ug/dL + Pós-ACTH < 2,0 ug/dL Suspeito para Hipoadrenocorticismismo

Nº OS: 118424 Animal: Raje Data: 17/02/2023
Espécie: Canina Raça: Shih-Tzu Sexo: Macho Dt. Nasc.: 13/02/2010 13a 0m 4d
Proprietário: Rose Aparecida Pereira De Almeida CPF: 074.100.128-46 Telefone: (11)99384-0395
Endereço: Nro: --
Requisitante: Antonia Fabiana Da Silva Santos CRMV-SP 31981
Clínica: Anclivepa - Prefeitura Endereço: Professor Carlos Zagotis Nro: 3 TATUAPÉ - SÃO PAULO-

Supressão à Dexametasona (Cortisol Basal + Cortisol Pós-Dexa) - 2 dosagens

Material...: SORO SANGUÍNEO

Valores de Referência

Metodologia: QUIMIOLUMINESCÊNCIA

NOTAS:.....

- . O teste de supressão com dexametasona de baixa dosagem é importante para avaliar a funcionalidade do eixo hipotalâmico-hipofisário-adrenal. Animais com quadro adrenal-dependente são mais resistentes e comumente são isentos de alterações supressoras.
- . O teste de supressão com dexametasona de baixa dosagem é considerado o melhor teste de triagem para hiperadrenocorticismo devido à alta sensibilidade. Para aumentar a especificidade em gatos, uma dose 10 vezes maior de dexametasona é utilizada, comparada com dose em cães.
- . Animais com diabetes mellitus e alguns outros tipos de doenças não-adrenais podem induzir resultados inconclusivos ou falso-positivos nos testes convencionais de diagnóstico de hiperadrenocorticismo.
- . O teste de supressão com dexametasona de alta dosagem pode ser utilizado como avaliação complementar no diagnóstico de hiperadrenocorticismo, auxiliando na determinação de origem adrenal ou hipofisária relacionada com o processo. . A supressão inadequada do cortisol nas 4h ou 8h pós-dexametasona indica hiperadrenocorticismo e é observada em todos os gatos com tumores adrenais secretores de cortisol. A maioria dos gatos com hiperadrenocorticismo hipófise-dependente falham na supressão de cortisol após 4h e somente alguns irão suprimir após 8h.
- . Cerca de 80% dos gatos com hiperadrenocorticismo espontâneo apresentam a forma hipófise-dependente. Os tumores adrenocorticais respondem por cerca de 20% dos casos.
- . O hiperadrenocorticismo felino é comumente (80%) acompanhado de diabetes mellitus por resistência insulínica.

OBSERVAÇÃO:..... A responsabilidade pela interpretação dos exames laboratoriais e seu impacto no prognóstico e na conduta clínica é de inteira e exclusiva responsabilidade do(s) Médico(s) Veterinário(s) solicitante(s) e/ou Responsável(eis) Técnico(s), uma vez que o exame laboratorial é apenas uma ferramenta complementar e deve ser avaliado tendo como base manifestações clínicas, histórico clínico e dados epidemiológicos. Deve-se levar em consideração que exames laboratoriais não devem ser, por si só, fator decisivo para conduta, devendo exclusivamente servir de apoio para uma melhor correlação clínico-patológica.



Assinado eletronicamente por:
ELENICE CHAVES MARTINS - CRMV-SP 18.201

Colesterol Total

Material...: SORO SANGUÍNEO

Valores de Referência

Metodologia: BIOQUÍMICA CINÉTICA POR AUTOMAÇÃO

Equipamento: .

Resultado..... 200,50

125 a 270 mg/dl

Assinado eletronicamente por:
CINTIA GONÇALVES VASCONCELOS FREIRE - CRMV-SP 44561

Nº OS: 118424 Animal: Raje Data: 17/02/2023
Espécie: Canina Raça: Shih-Tzu Sexo: Macho Dt. Nasc.: 13/02/2010 13a 0m 4d
Proprietário: Rose Aparecida Pereira De Almeida CPF: 074.100.128-46 Telefone: (11)99384-0395
Endereço: Nro: --
Requisitante: Antonia Fabiana Da Silva Santos CRMV-SP 31981
Clínica: Anclivepa - Prefeitura Endereço: Professor Carlos Zagotis Nro: 3 TATUAPÉ - SÃO PAULO-

Triglicérides

Material...: SORO SANGUÍNEO

Valores de Referência

Metodologia: BIOQUÍMICA CINÉTICA POR AUTOMAÇÃO

Equipamento: .

Resultado..... 211,00

20 a 112 mg/dl

Observação..... Exame repetido e confirmado.

Assinado eletronicamente por:

CINTIA GONÇALVES VASCONCELOS FREIRE - CRMV-SP 44561

Potássio

Material...: SORO SANGUÍNEO

Valores de Referência

Metodologia: ANÁLISE DE ION SELETIVO

Resultado..... 4,73

3,5 a 5,4 mmol/l

Assinado eletronicamente por:

CINTIA GONÇALVES VASCONCELOS FREIRE - CRMV-SP 44561

Sódio

Material...: SORO SANGUÍNEO

Valores de Referência

Metodologia: ANÁLISE DE ION SELETIVO

Resultado..... 143,60

138,0 a 148,0 mmol/L

Assinado eletronicamente por:

CINTIA GONÇALVES VASCONCELOS FREIRE - CRMV-SP 44561

Nº OS: 118424 Animal: Raje Data: 17/02/2023
Espécie: Canina Raça: Shih-Tzu Sexo: Macho Dt. Nasc.: 13/02/2010 13a 0m 4d
Proprietário: Rose Aparecida Pereira De Almeida CPF: 074.100.128-46 Telefone: (11)99384-0395
Endereço: Nro: - -
Requisitante: Antonia Fabiana Da Silva Santos CRMV-SP 31981
Clínica: Anclivepa - Prefeitura Endereço: Professor Carlos Zagotis Nro: 3 TATUAPÉ - SÃO PAULO-

Ultra-sonografia - MACHO

LAUDO ULTRASSONOGRÁFICO:

Aorta abdominal: com trajeto e calibre normais.

Fígado: com dimensões normais, contornos definidos, bordas finas, observando-se ecotextura homogênea grosseira, e ecogenicidade aumentada. Presença de área hipoecogênica regular, homogênea, com cerca de 0,74 x 0,79cm. Arquitetura vascular com calibre e trajeto preservados em regiões passíveis de observação.

Vesícula biliar: repleta por conteúdo líquido anecogênico, homogêneo, de parede lisa e fina sem imagens sugestivas de cálculos. Ducto biliar comum discretamente dilatada medindo cerca de 0,31cm de diâmetro.

Estômago: topografia habitual, repleção baixa, com conteúdo predominantemente gasoso e paredes normoespessas medindo aproximadamente 0,25cm, estratificação em camadas preservadas em regiões passíveis de serem observadas.

Alças intestinais: preenchida por conteúdo gasoso/mucóide e heterogêneo e paredes normoespessas (medindo aproximadamente: Duodeno 0,41cm, Jejuno 0,34 cm e Cólon 0,12cm), peristaltismo evolutivo e uniforme, sem evidências de dilatação e/ou obstrução, nos segmentos passíveis de serem visibilizados.

Baço: topografia habitual, dimensões preservadas, contornos definidos, margens regulares, ecogenicidade preservada, ecotextura mantida, arquitetura vascular com calibre e trajetos preservados em regiões passíveis de observação. Presença de área ecogênica em corpo esplênica, regular, medinda cerca de 0,34 x 0,41cm.

Adrenal esquerda: formato mantido, dimensões aumentadas em pólo caudal medindo aproximadamente 1,74cm x 0,77cm (comprimento total e polo caudal), ecogenicidade e ecotextura preservados.

Adrenal direita: formato mantido, parcialmente visualizado, dimensões discretamente aumentada em pólo caudal medindo aproximadamente 1,61cm x 0,57cm (comprimento total e polo caudal), ecogenicidade e ecotextura preservados.

Não há evidências de alterações sonográficas em topografia de pâncreas.

Ausência de linfadenomegalias e líquido livre abdominal.

Rins: em topografias habituais, simétricos, com dimensões mantidas (Dimensões renais aproximadas: Rim direito: 4,81cm de eixo longitudinal; Rim esquerdo: 4,29cm de eixo longitudinal). O rim esquerdo apresenta ecogenicidade da cortical preservada, ecotextura da cortical mantida, relação córtico-medular de espessura preservada, sem evidência de dilatação de pelve ou ureteres, com presença de estruturas arredondadas, hipoecogênicas homogêneas em cortical renal, medindo cerca de 0,69 x 0,75cm e 1,29 x 1,52cm. O rim direito apresenta ecogenicidade da cortical preservada, ecotextura da cortical mantida, relação córtico-medular de espessura preservada, sem evidência de dilatação de pelve ou ureteres.

Bexiga: moderada repleção líquida, apresentando topografia habitual, aspecto piriforme, parede normoespessa medindo aproximadamente 0,16cm de espessura, mucosa regular, observando-se conteúdo anecogênico, homogêneo, sem cálculos ou vegetações no interior

Testículos: paciente com histórico de orquiectomia.

Impressão Diagnóstica:

As imagens sonográficas realizadas são sugestivas de: hepatopatia com nódulo hepático podendo estar relacionado à infiltrado gorduroso e hiperplasia nodular; mielolipoma esplênico; hiperplasia das adrenais podendo estar relacionado à hiperadrenocorticismo; cistos renais.

Observações:

Conclusões com os termos "sugestivo", "relacionado" e "topografia de" não são definitivos e demandam de análise profissional para a confirmação da suspeita. Exames de diagnóstico por imagem são métodos auxiliares e devem ser analisados em conjunto com outros dados clínicos e métodos complementares obtidos pelo médico veterinário solicitante.

Nº OS: 118424 Animal: Raje Data: 17/02/2023
Espécie: Canina Raça: Shih-Tzu Sexo: Macho Dt. Nasc.: 13/02/2010 13a 0m 4d
Proprietário: Rose Aparecida Pereira De Almeida CPF: 074.100.128-46 Telefone: (11)99384-0395
Endereço: Nro: - -
Requisitante: Antonia Fabiana Da Silva Santos CRMV-SP 31981
Clínica: Anclivepa - Prefeitura Endereço: Professor Carlos Zagotis Nro: 3 TATUAPÉ - SÃO PAULO-

Ultra-sonografia - MACHO

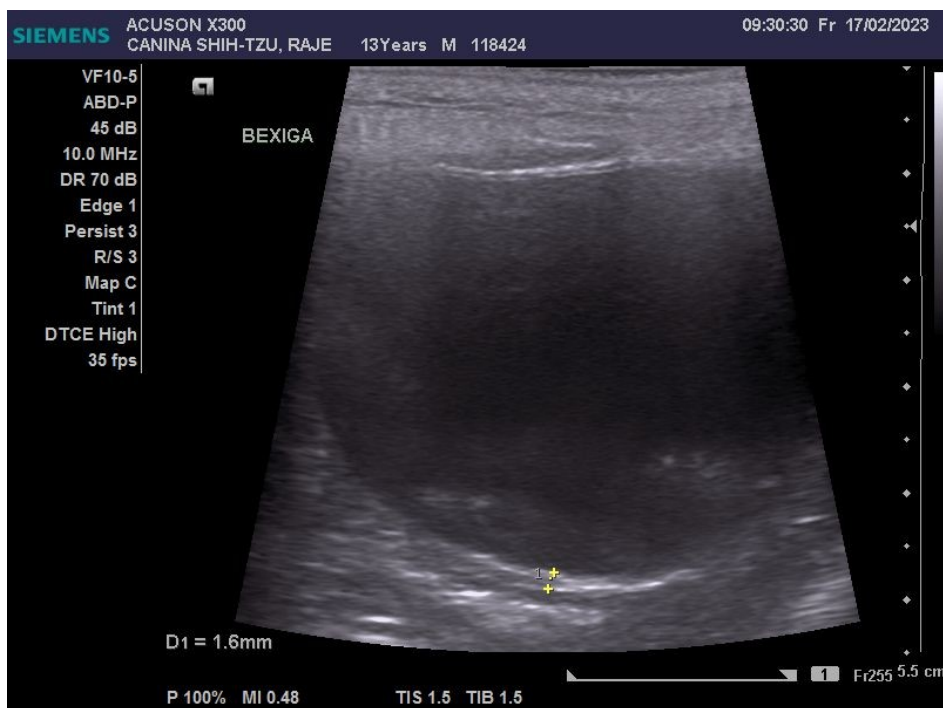
LAUDO ULTRASSONOGRÁFICO:

NOTA: As imagens impressas nos laudos da Radiologia Digital, Ultrassonografia e Ecodopplercardiograma são documentais e não diagnósticas. A interpretação radiográfica é feita em monitores diagnósticos, de altíssima definição.

NOTA:..... Devido a procedimentos utilizados durante o exame, o animal pode apresentar reações alérgicas, caso isso ocorra, por favor entre em contato com seu Médico Veterinário clínico.

OBS:

O paciente terá direito a apenas 1 (um) retorno. O retorno do ultrassom terá custo de 50% do valor e será realizado somente de segunda à sexta-feira, dentro do prazo de 30 (trinta) dias, a contar da data de hoje. O exame controle deverá ser feito pelo mesmo veterinário que realizou seu exame hoje, para comparar os padrões analisados. É necessário que seu veterinário encaminhe a autorização para o retorno.



Nº OS: 118424

Animal: Raje

Data: 17/02/2023

Espécie: Canina

Raça: Shih-Tzu

Sexo: Macho

Dt. Nasc.: 13/02/2010

13a 0m 4d

Proprietário: Rose Aparecida Pereira De Almeida

CPF: 074.100.128-46

Telefone: (11)99384-0395

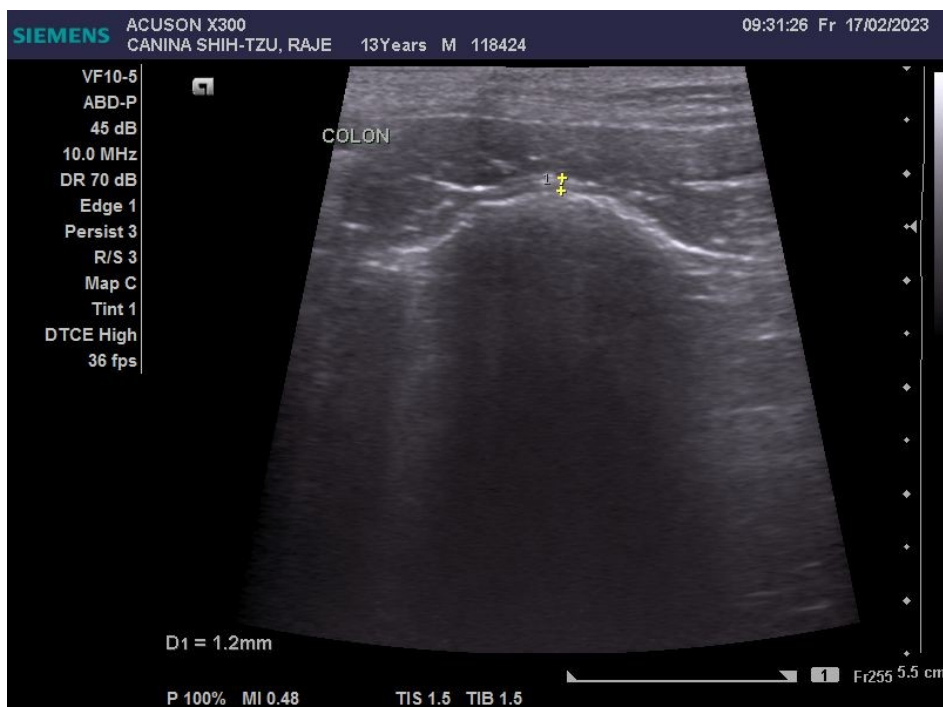
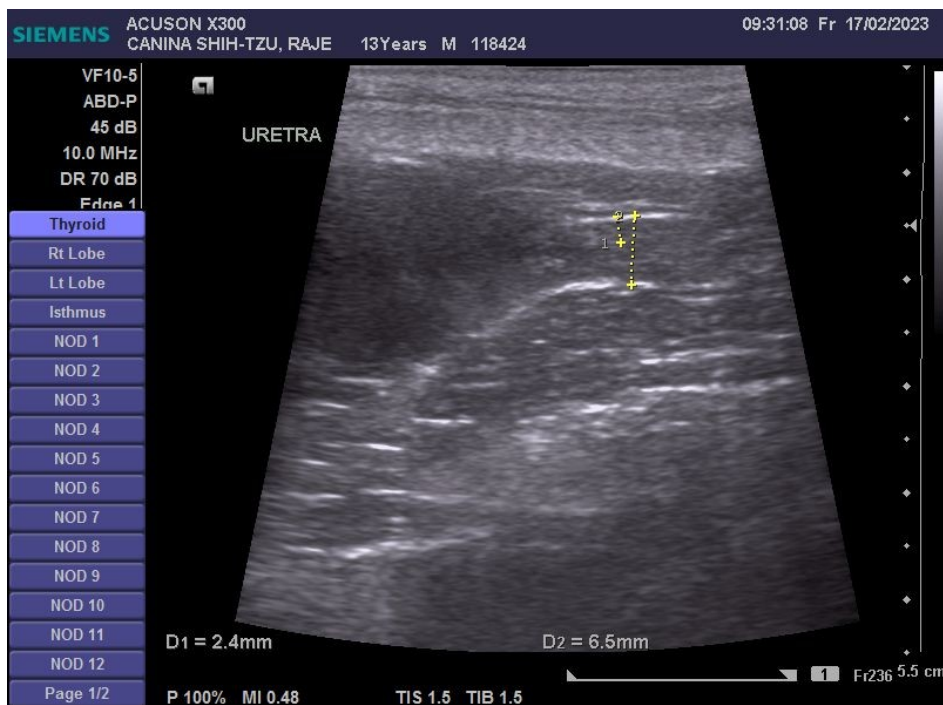
Endereço: Nro: - -

Requisitante: Antonia Fabiana Da Silva Santos CRMV-SP 31981

Clinica: Anclivepa - Prefeitura

Endereço: Professor Carlos Zagotis Nro: 3 TATUAPÉ - SÃO PAULO-

Ultra-sonografia - MACHO



Nº OS: 118424

Animal: Raje

Data: 17/02/2023

Espécie: Canina

Raça: Shih-Tzu

Sexo: Macho

Dt. Nasc.: 13/02/2010

13a 0m 4d

Proprietário: Rose Aparecida Pereira De Almeida

CPF: 074.100.128-46

Telefone: (11)99384-0395

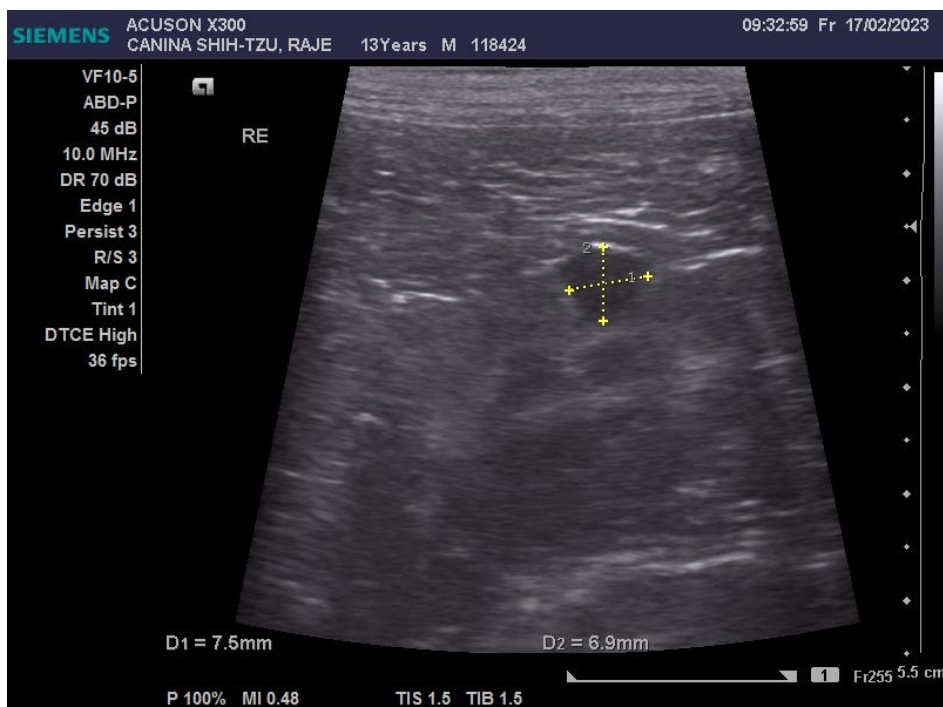
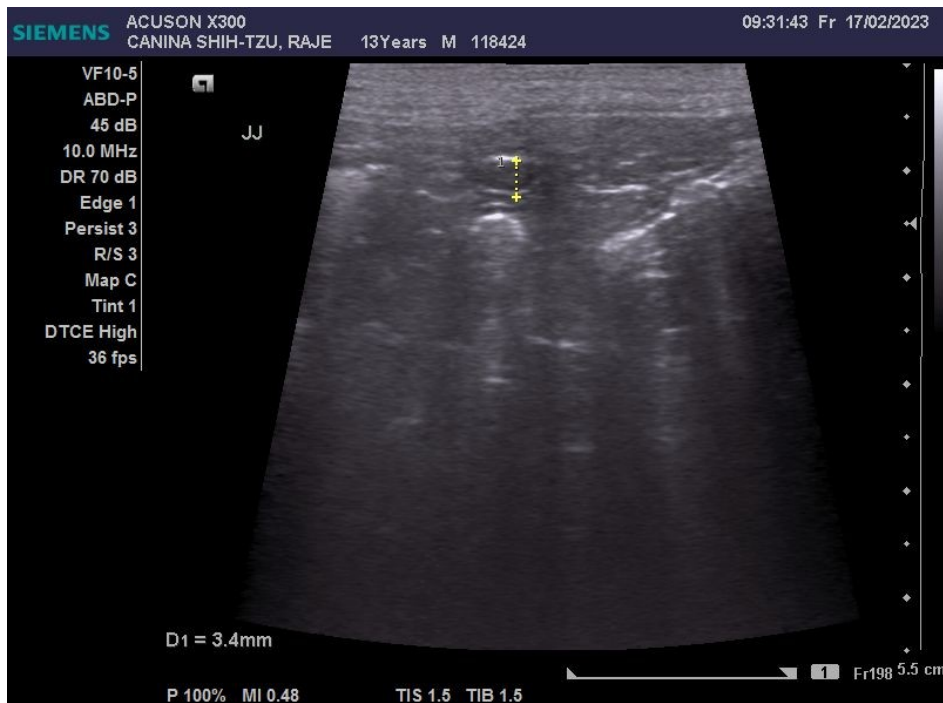
Endereço: Nro: - -

Requisitante: Antonia Fabiana Da Silva Santos CRMV-SP 31981

Clinica: Anclivepa - Prefeitura

Endereço: Professor Carlos Zagotis Nro: 3 TATUAPÉ - SÃO PAULO-

Ultra-sonografia - MACHO



Nº OS: 118424

Animal: Raje

Data: 17/02/2023

Espécie: Canina

Raça: Shih-Tzu

Sexo: Macho

Dt. Nasc.: 13/02/2010

13a 0m 4d

Proprietário: Rose Aparecida Pereira De Almeida

CPF: 074.100.128-46

Telefone: (11)99384-0395

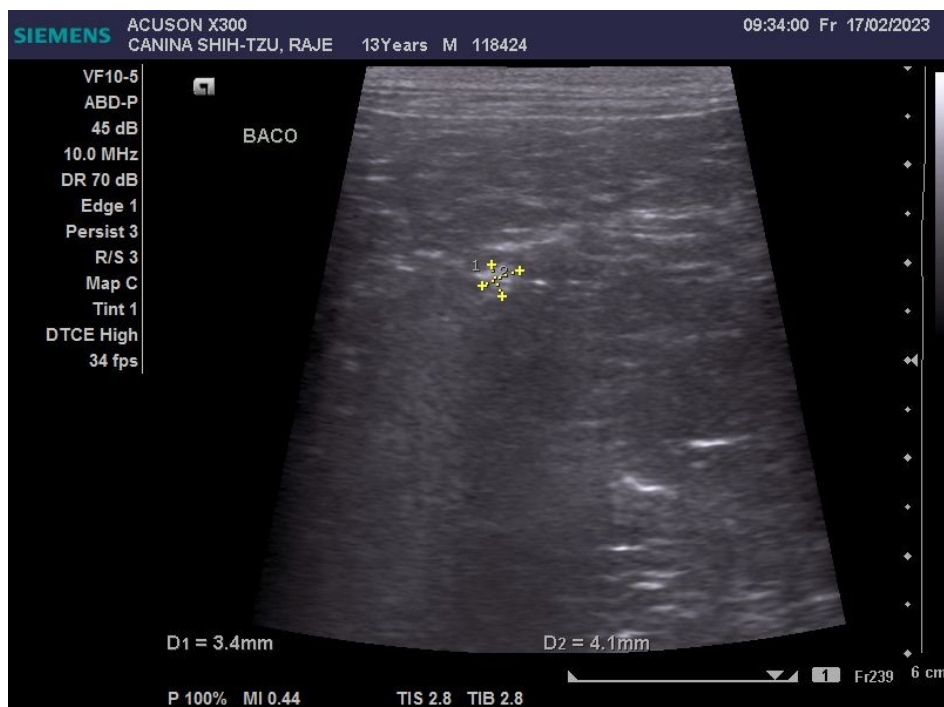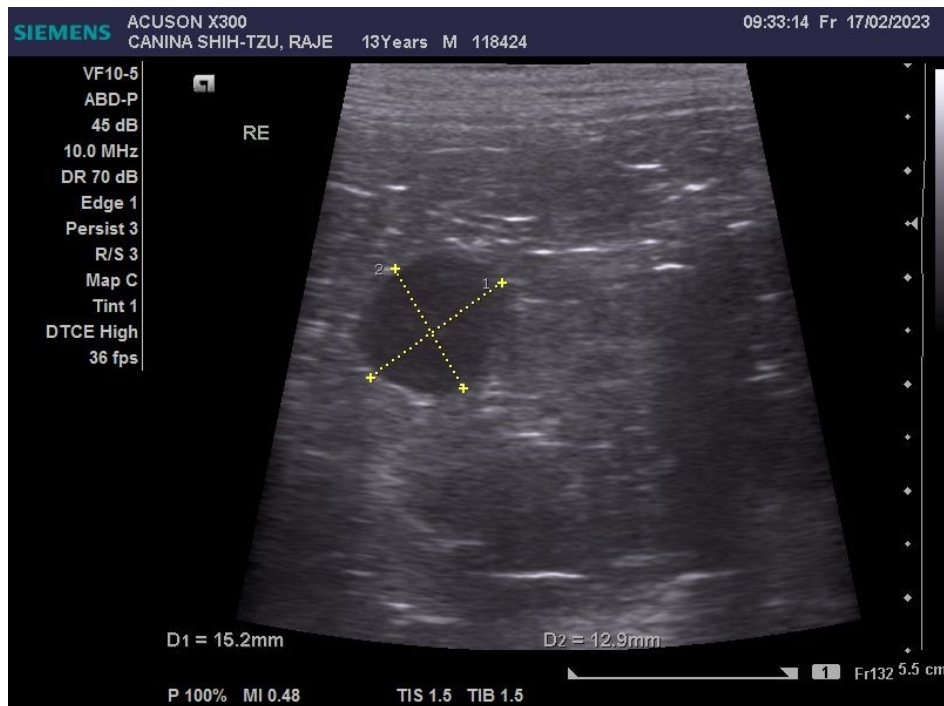
Endereço: Nro: - -

Requisitante: Antonia Fabiana Da Silva Santos CRMV-SP 31981

Clinica: Anclivepa - Prefeitura

Endereço: Professor Carlos Zagotis Nro: 3 TATUAPÉ - SÃO PAULO-

Ultra-sonografia - MACHO



Nº OS: 118424

Animal: Raje

Data: 17/02/2023

Espécie: Canina

Raça: Shih-Tzu

Sexo: Macho

Dt. Nasc.: 13/02/2010

13a 0m 4d

Proprietário: Rose Aparecida Pereira De Almeida

CPF: 074.100.128-46

Telefone: (11)99384-0395

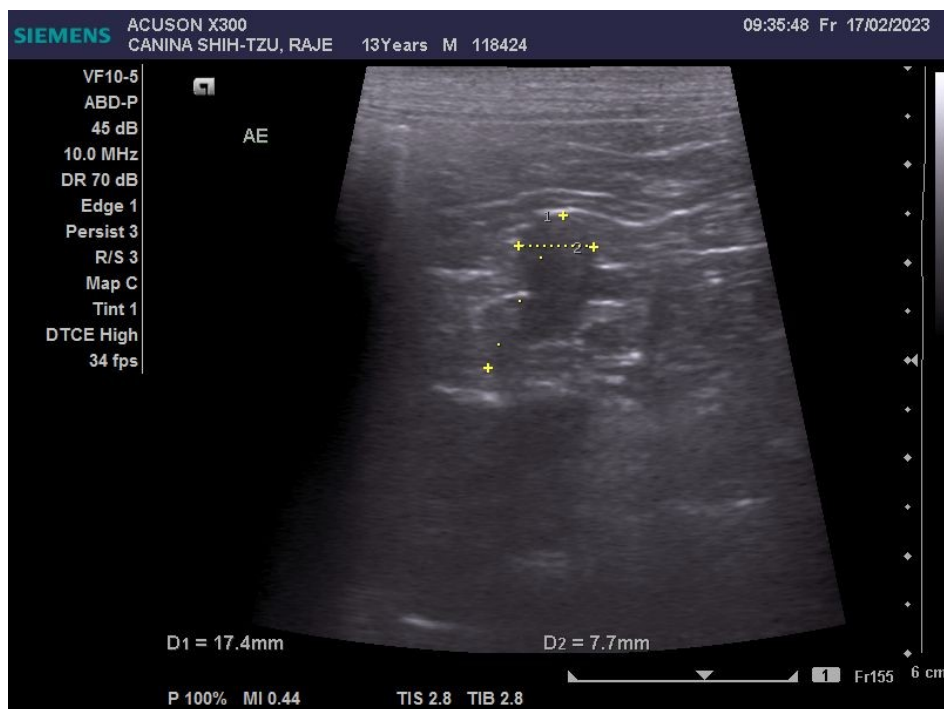
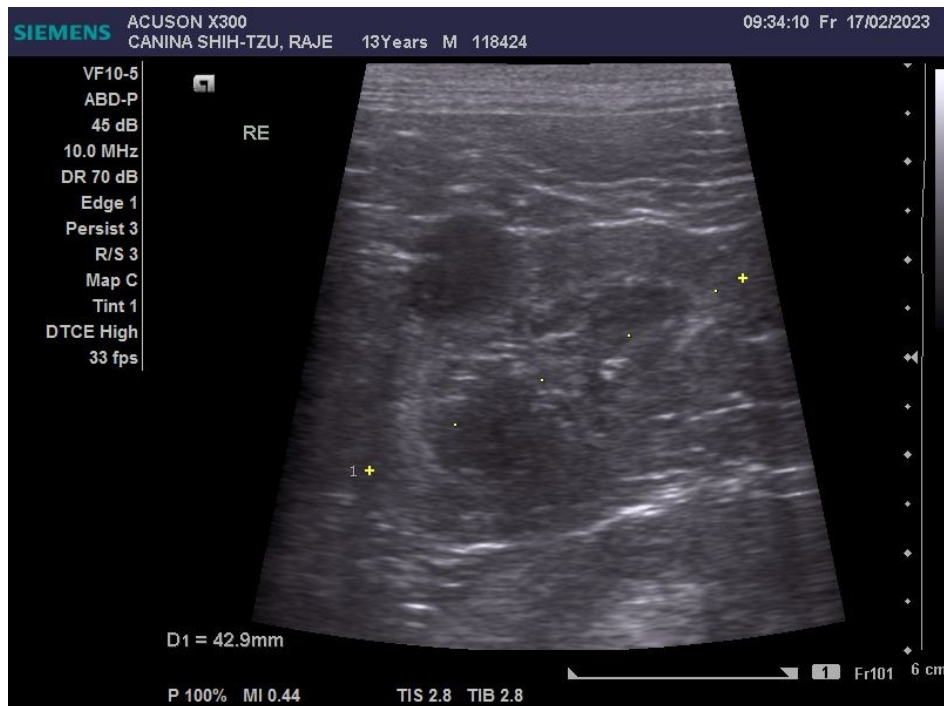
Endereço: Nro: - -

Requisitante: Antonia Fabiana Da Silva Santos CRMV-SP 31981

Clinica: Anclivepa - Prefeitura

Endereço: Professor Carlos Zagotis Nro: 3 TATUAPÉ - SÃO PAULO-

Ultra-sonografia - MACHO



Nº OS: 118424

Animal: Raje

Data: 17/02/2023

Espécie: Canina

Raça: Shih-Tzu

Sexo: Macho

Dt. Nasc.: 13/02/2010

13a 0m 4d

Proprietário: Rose Aparecida Pereira De Almeida

CPF: 074.100.128-46

Telefone: (11)99384-0395

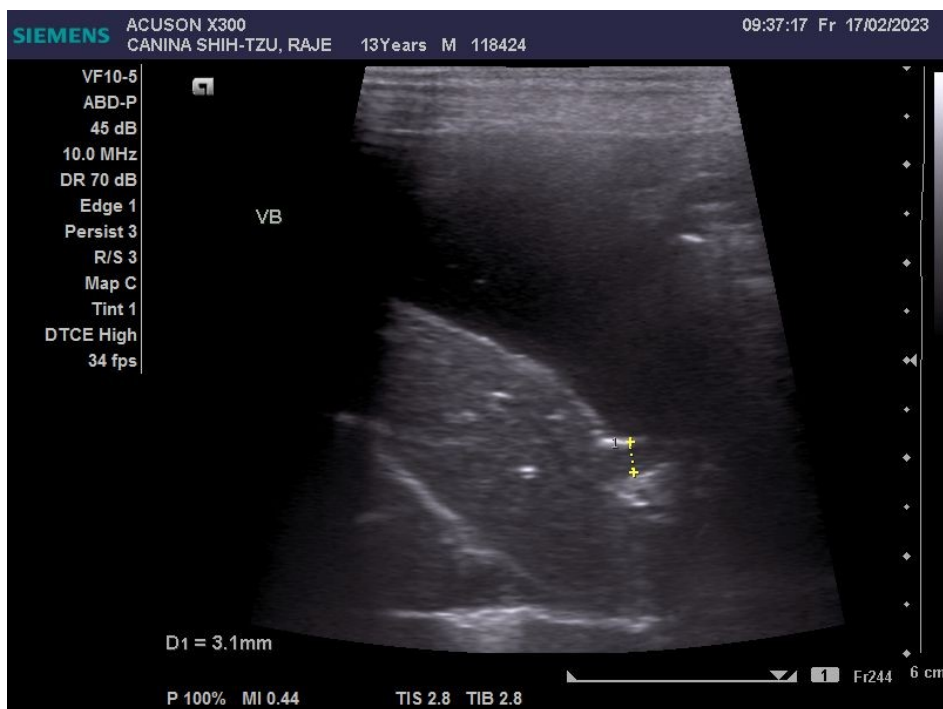
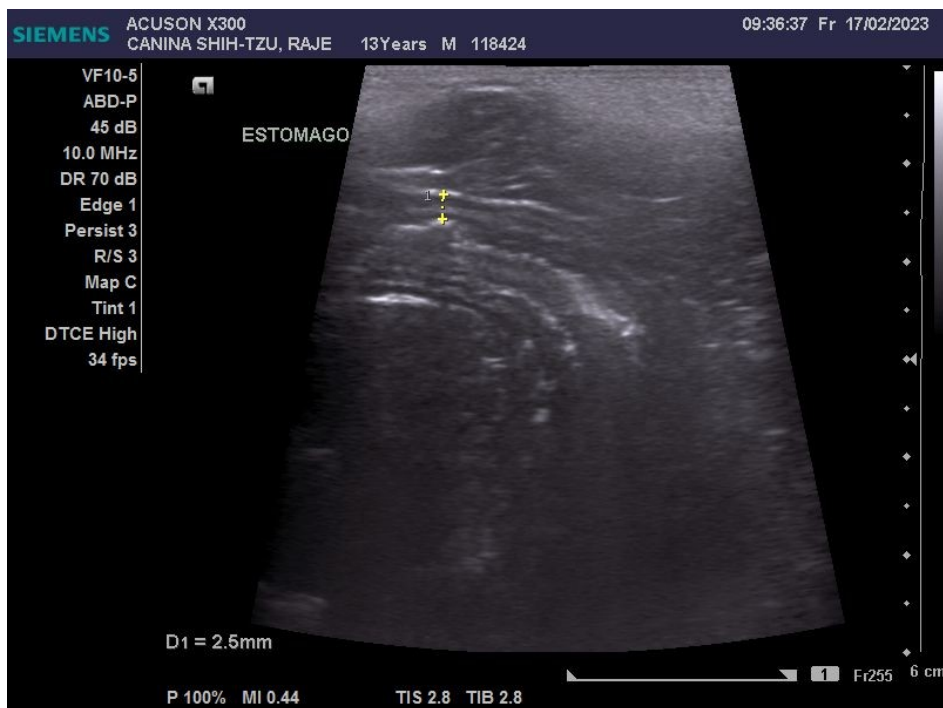Endereço: Nro: - -

Requisitante: Antonia Fabiana Da Silva Santos CRMV-SP 31981

Clinica: Anclivepa - Prefeitura

Endereço: Professor Carlos Zagotis Nro: 3 TATUAPÉ - SÃO PAULO-

Ultra-sonografia - MACHO



Nº OS: 118424

Animal: Raje

Data: 17/02/2023

Espécie: Canina

Raça: Shih-Tzu

Sexo: Macho

Dt. Nasc.: 13/02/2010

13a 0m 4d

Proprietário: Rose Aparecida Pereira De Almeida

CPF: 074.100.128-46

Telefone: (11)99384-0395

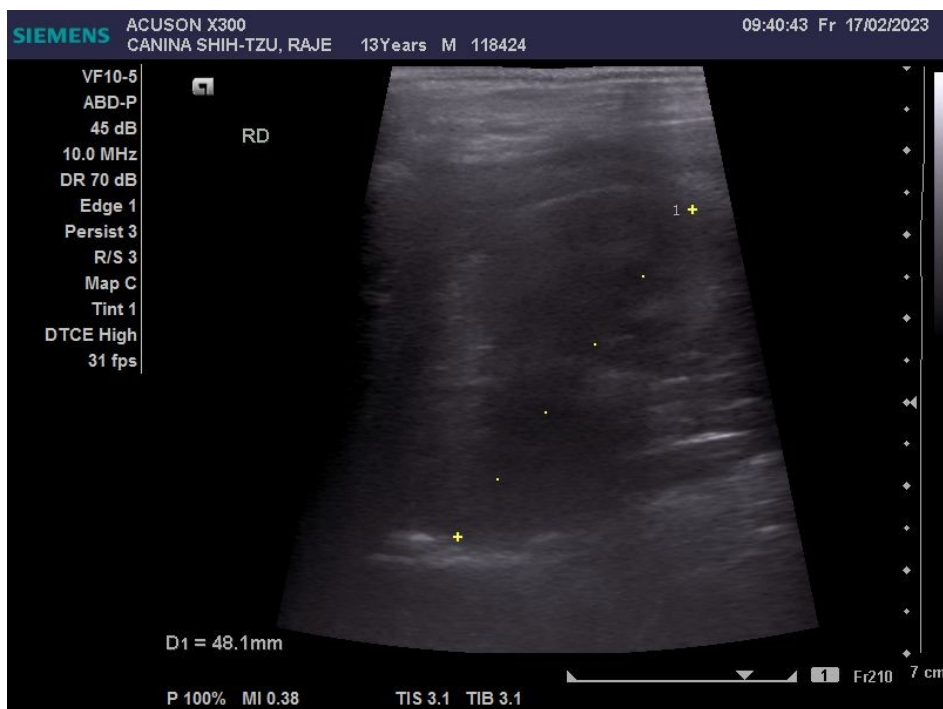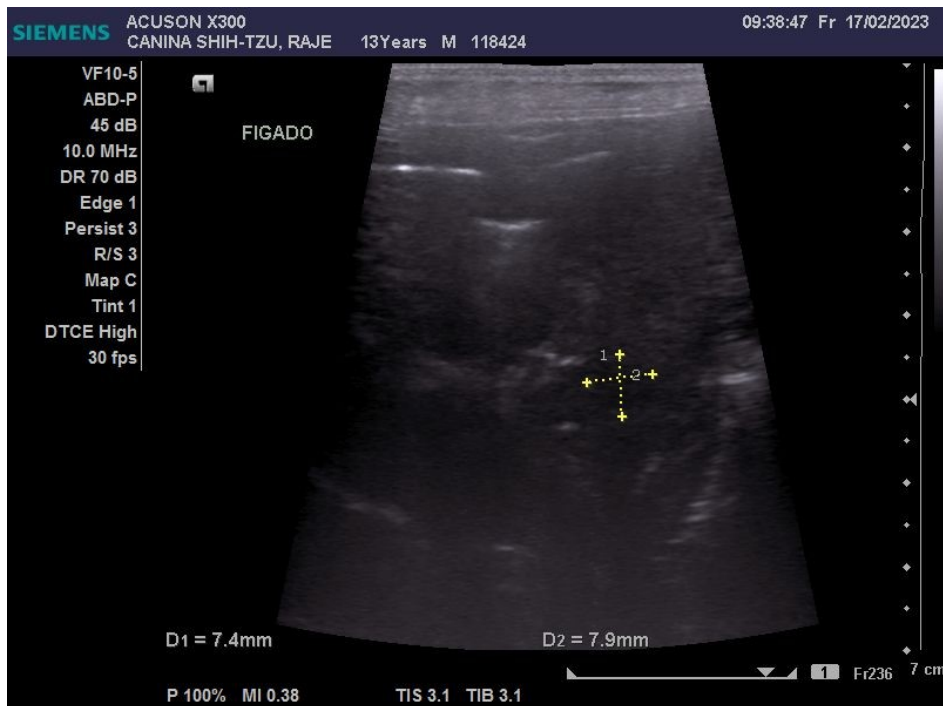
Endereço: Nro: - -

Requisitante: Antonia Fabiana Da Silva Santos CRMV-SP 31981

Clinica: Anclivepa - Prefeitura

Endereço: Professor Carlos Zagotis Nro: 3 TATUAPÉ - SÃO PAULO-

Ultra-sonografia - MACHO



Nº OS: 118424

Animal: Raje

Data: 17/02/2023

Espécie: Canina

Raça: Shih-Tzu

Sexo: Macho

Dt. Nasc.: 13/02/2010

13a 0m 4d

Proprietário: Rose Aparecida Pereira De Almeida

CPF: 074.100.128-46

Telefone: (11)99384-0395

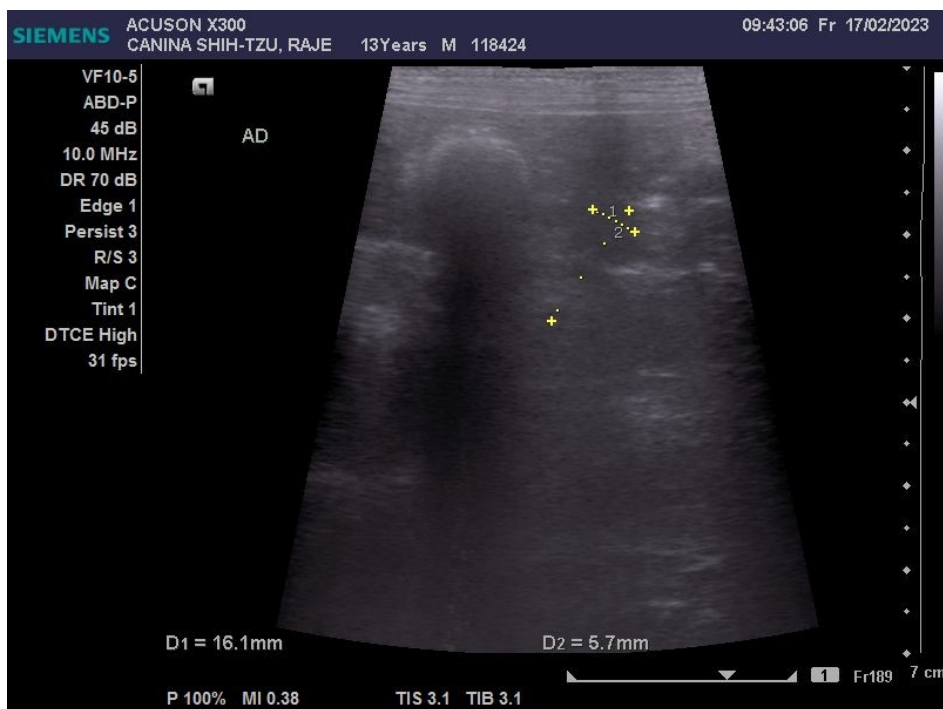
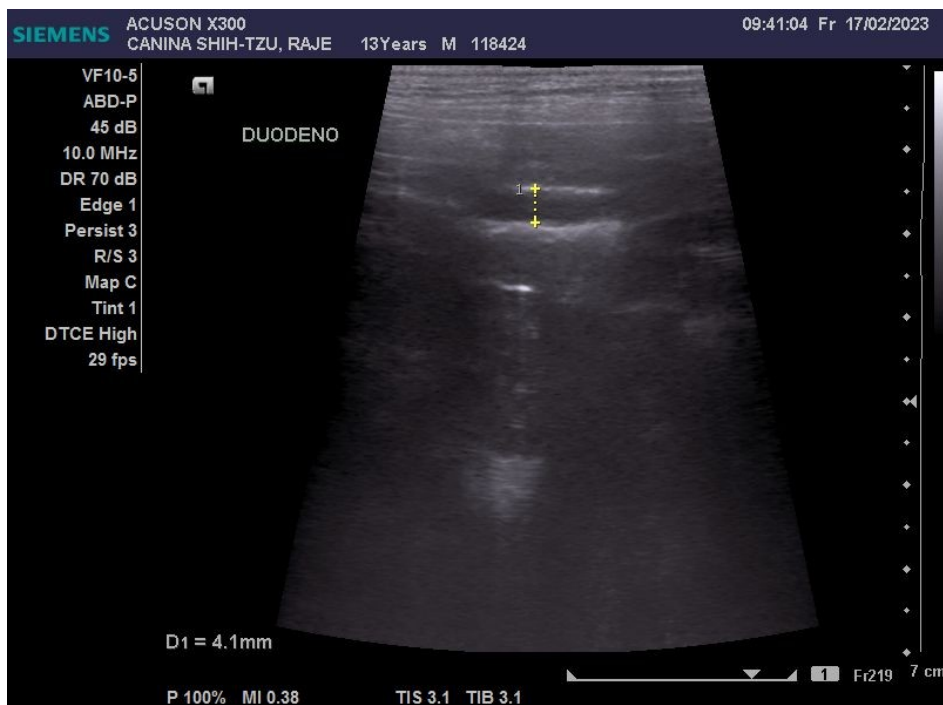
Endereço: Nro: - -

Requisitante: Antonia Fabiana Da Silva Santos CRMV-SP 31981

Clinica: Anclivepa - Prefeitura

Endereço: Professor Carlos Zagotis Nro: 3 TATUAPÉ - SÃO PAULO-

Ultra-sonografia - MACHO



Nº OS: 118424

Animal: Raje

Data: 17/02/2023

Espécie: Canina

Raça: Shih-Tzu

Sexo: Macho

Dt. Nasc.: 13/02/2010

13a 0m 4d

Proprietário: Rose Aparecida Pereira De Almeida

CPF: 074.100.128-46

Telefone: (11)99384-0395

Endereço: Nro: - -

Requisitante: Antonia Fabiana Da Silva Santos

CRMV-SP 31981

Clínica: Anclivepa - Prefeitura

Endereço: Professor Carlos Zagotis Nro: 3 TATUAPÉ - SÃO PAULO-

Ultra-sonografia - MACHO

Assinado eletronicamente por:

CAROLINE HARUMI SEINO - CRMV-SP 25023