

Análise Clínica No.001311696

Dt Coleta: 26/04/2023

Nome .....: PRINCESA  
Especie.....: CANINA  
Sexo.....: FEMEA  
Prop.....: RODRIGO FLORIDO  
Médico Vet.: ISABELLE REIS ARAUJO ROCHA  
Clínica Vet.: GUERREIRO - CENTRO MEDICO VETE

Raça.....: BEAGLE  
Idade.....: 11 Ano(s)

Amostra de: 26/04/2023

**HEMOGRAMA****SÉRIE VERMELHA**

	RESULTADOS		VALORES DE REFERÊNCIA	
ERITRÓCITOS	6,62	milhões/mm <sup>3</sup>	5,5 - 8	milhões/mm <sup>3</sup>
HEMOGLOBINA	13,60	g%	12 - 18	g%
HEMATÓCRITO	40,00	%	37 - 55	%
V.C.M.	60,4	fentolitros	60 - 72	fentolitros
H.C.M.	20,5	pg	21 - 26	pg
C.H.C.M.	34,0	%	34 - 38	%
PROTEÍNA TOTAL:	7,4	g/dl	5,6 - 8	g/dl

OBSERVAÇÕES: MORFOLOGIA CELULAR NORMAL

**SÉRIE BRANCA**

	RESULTADOS		VALORES DE REFERÊNCIA	
LEUCÓCITOS	8.600	/μ <sup>3</sup>	6.000 a 17.000	mil/μ <sup>3</sup>
METAMIELÓCITOS	0,0	0	0	%
BASTONETES	0,0	0	0 - 2%	0 - 320
SEGMENTADOS	75,0	6.450	58 - 78%	4.640 - 12.480
EOSINÓFILOS	5,0	430	1 - 5%	80 - 800
BASÓFILOS	0,0	0	0 - 1 %	0 - 80
LINFÓCITOS	15,0	1.290	10 - 26%	800 - 4.160
MONÓCITOS	5,0	430	2 - 8%	160 - 1.280

OBSERVAÇÕES: MORFOLOGIA CELULAR NORMAL

PLAQUETAS.....: 287 X 10<sup>3</sup>/μlREFERÊNCIA: 160 X 10<sup>3</sup>/μl a 500 x 10<sup>3</sup>/μl

PESQUISA DE HEMATOZOÁRIOS: NEGATIVA

Assinado eletronicamente por:

Priscila F. da Silva Paranhos - CRMV-SP 40.348

Leticia Ribeiro Lemes - CRBIO 113692/01 - D

Karen Mayumi F. Makimoto - CRMV-SP 58.845

Análise Clínica No.001311696

Dt Coleta: 26/04/2023

Nome .....: PRINCESA  
Especie.....: CANINA  
Sexo.....: FEMEA  
Prop.....: RODRIGO FLORIDO  
Médico Vet...: ISABELLE REIS ARAUJO ROCHA  
Clínica Vet.: GUERREIRO - CENTRO MEDICO VETE

Raça.....: BEAGLE  
Idade.....: 11 Ano(s)

## Glicemia

Método.....: Enzimático

Resultado..: 123,0 mg/dl

Referência: 65 - 120 mg/dl

Obs.: *RESULTADO REPETIDO E CONFIRMADO*

## Uréia

Método.....: Cinético

Resultado...: 19,0 mg/dl

Referência.: 10 - 56 mg/dl

## Creatinina

Método.....: Cinético

Resultado...: 0,87 mg/dl

Referência.: 0,5 - 1,6 mg/dl

**Assinado eletronicamente por:**

**Priscila F. da Silva Paranhos - CRMV-SP 40.348**  
**Leticia Ribeiro Lemes - CRBIO 113692/01 - D**  
**Karen Mayumi F. Makimoto - CRMV-SP 58.845**

Análise Clínica No.001311696

Dt Coleta: 26/04/2023

Nome .....: PRINCESA  
Especie.....: CANINA  
Sexo.....: FEMEA  
Prop.....: RODRIGO FLORIDO  
Médico Vet.: ISABELLE REIS ARAUJO ROCHA  
Clínica Vet.: GUERREIRO - CENTRO MEDICO VETE

Raça.....: BEAGLE  
Idade.....: 11 Ano(s)

---

**A.L.T (T.G.P)**

Método.....: Cinético

Resultado.: 38,0 UI/L

Referência: 10 - 88 UI/L

OBS: *RESULTADO REPETIDO E CONFIRMADO*

**Fosfatase Alcalina (FA)**

Método.....: Cinético

Resultado.: 176,0 UI/L

Referência: 20 - 156 UI/L

OBS: *RESULTADO REPETIDO E CONFIRMADO*

**Assinado eletronicamente por:**

**Priscila F. da Silva Paranhos - CRMV-SP 40.348**  
**Leticia Ribeiro Lemes - CRBIO 113692/01 - D**  
**Karen Mayumi F. Makimoto - CRMV-SP 58.845**

Análise Clínica No.001311696

Dt Coleta: 26/04/2023

Nome .....: PRINCESA

Raça.....: BEAGLE

Especie.....: CANINA

Idade.....: 11 Ano(s)

Sexo.....: FEMEA

Prop.....: RODRIGO FLORIDO

Médico Vet.: ISABELLE REIS ARAUJO ROCHA

Clínica Vet.: GUERREIRO - CENTRO MEDICO VETE

---

## PROTEÍNA TOTAL E FRAÇÕES

Material: SORO

### PROTEÍNA TOTAL

Resultado.: 6,68 g/dl

Referência: 5,5 - 7,5 g/dl

### ALBUMINA

Resultado.: 3,7 g/dl

Referência: 2,3 - 3,8 g/dl

### GLOBULINA

Resultado.: 2,98 g/dl

Referência: 2,3 - 5,2 g/dl

**Assinado eletronicamente por:**

**Priscila F. da Silva Paranhos - CRMV-SP 40.348**

**Leticia Ribeiro Lemes - CRBIO 113692/01 - D**

**Karen Mayumi F. Makimoto - CRMV-SP 58.845**

Análise Clínica No.001311696

Dt Coleta: 26/04/2023

Nome.....: PRINCESA

Raça.....: BEAGLE

Espécie.....: CANINA

Idade.....: 11 Ano(s)

Sexo.....: FÊMEA

Prop.....: RODRIGO FLORIDO

Médico Vet...: ISABELLE REIS ARAUJO ROCHA

Clinica vet.: GUERREIRO - CENTRO MEDICO VETERINARIO

### **EXAME CITOLÓGICO**

#### **Material:**

1. Uma lâmina de esfregaço citológico de neoformação em região cervical dorsal direita.
2. Uma lâmina de esfregaço citológico de neoformação em região cervical ventral direita.

**Coloração:** panótico rápido.

#### **Descrição microscópica:**

1. Cervical dorsal direita: a análise citológica da amostra encaminhada revela celularidade moderada a alta, composta por células redondas (mastócitos) dispostas em agrupamentos não coesos ou livres pelo esfregaço. Tais células apresentam citoplasma moderado com grande quantidade de grânulos basofílicos intracitoplasmáticos, com bordos parcialmente distintos. O núcleo é esférico, paracentral, com cromatina rendilhada e por vezes com um nucléolo conspícuo. Observa-se anisocitose e anisocariose moderadas. Soma-se quantidade discreta de neutrófilos e eosinófilos, e focos de colagenólise. O fundo do esfregaço é composto por quantidade moderada de eritrócitos e restos celulares.
2. Cervical ventral direita: a análise citológica da amostra encaminhada revela celularidade baixa, composta por células compatíveis com sebócitos maduros em pequenos agrupamentos. Tais células são caracterizadas por apresentarem formato poligonal, citoplasma contendo múltiplos pequenos vacúolos, bordos bem distintos, e núcleo pequeno, eucromático, central a paracentral e com nucléolos inconspícuos; não são observadas atipias celulares. Soma-se quantidade discreta a moderada de neutrófilos e macrófagos ativados. O fundo do esfregaço é composto por precipitado proteico anfófilo claro e quantidade discreta de restos celulares.

#### **Conclusão**

1. Amostra citológica de neoformação em região cervical dorsal direita compatível com Mastocitoma.
2. Amostra citológica de neoformação em região cervical ventral direita sugestiva de Adenoma ou hiperplasia de glândula sebácea.

#### **Comentário**

Ressalta-se que a determinação do diagnóstico definitivo de ambas as lesões, com graduação de mastocitoma cutâneo, depende da realização de exame histopatológico.

Assinado eletronicamente por:

Raquel Gonçalves Gomes

CRMV-SP 33.889

Análise Clínica No.001311696

Dt Coleta: 26/04/2023

Nome.....: PRINCESA

Raça.....: BEAGLE

Espécie.....: CANINA

Idade.....: 11 Ano(s)

Sexo.....: FÊMEA

Prop.....: RODRIGO FLORIDO

Médico Vet.: ISABELLE REIS ARAUJO ROCHA

Clinica vet.: GUERREIRO - CENTRO MEDICO VETERINARIO

---

**Assinado eletronicamente por:**

**Priscila F. da Silva Paranhos - CRMV-SP 40.348**

**Letícia Ribeiro Lemes - CRBIO 113692/01 - D**

**Karen Mayumi F. Makimoto - CRMV-SP 58.845**

Análise Clínica No.001311696

Dt Coleta: 26/04/2023

Nome.....: PRINCESA

Raça.....: BEAGLE

Espécie.....: CANINA

Idade.....: 11 Ano(s)

Sexo.....: FÊMEA

Prop.....: RODRIGO FLORIDO

Médico Vet.: ISABELLE REIS ARAUJO ROCHA

Clinica vet.: GUERREIRO - CENTRO MEDICO VETERINARIO

Região(ões) Radiografada(s): Tórax

Incidência(s): Ventrodorsal e laterolateral (direita e esquerda)

### **Laudo Radiográfico**

As radiografias demonstram:

- ausência de nódulos metastáticos radiograficamente detectáveis em parênquima pulmonar até o presente momento,
- opacificação pulmonar difusa de padrão intersticial com visibilização de raras paredes brônquicas (sugere estar relacionado à referida idade e escore corporal do paciente),
- silhueta cardíaca dentro dos padrões da normalidade radiográfica,
- retificação do trajeto traqueal com seu lúmen preservado,
- espaço pleural e mediastinal preservados,
- ausência de linfonodomegalias detectáveis ao exame radiográfico,
- osteófitos ventrais com sinal de anquilose entre alguns corpos vertebrais do segmento toracolombar da coluna,
- degeneração das cartilagens costais e junções costocondrais (processo senil),
- acúmulo de tecido adiposo ao redor da região em estudo,
- nada mais digno de nota.

**Obs.:** A não visibilização de nódulos em campos pulmonares, não descarta a possibilidade de sua ocorrência, já que nódulos menores do que 0,50 cm podem não ser visibilizados. Sugere-se acompanhamento radiográfico.

As imagens anexadas aos laudos de radiologia digital são documentais e não diagnósticas. A interpretação radiográfica é feita em monitores diagnósticos de altíssima definição.

Análise Clínica No.001311696

Dt Coleta: 26/04/2023

Nome.....: PRINCESA

Espécie.....: CANINA

Sexo.....: FÊMEA

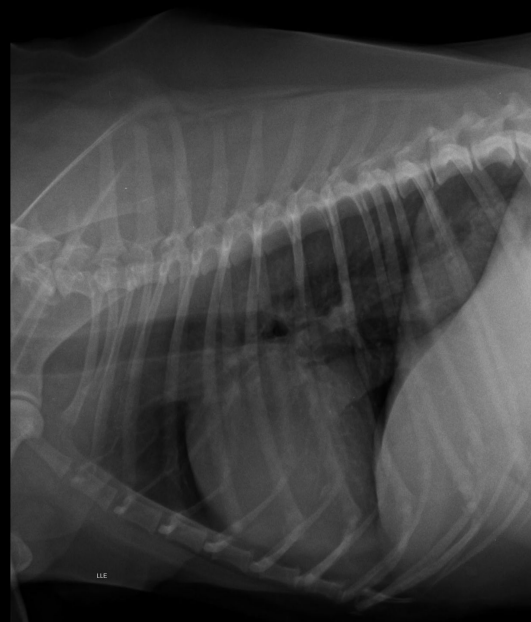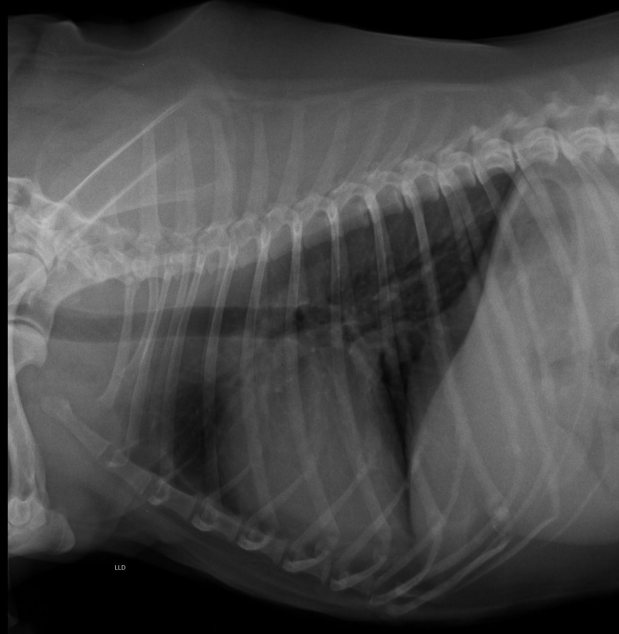Prop.....: RODRIGO FLORIDO

Médico Vet.: ISABELLE REIS ARAUJO ROCHA

Clinica vet.: GUERREIRO - CENTRO MEDICO VETERINARIO

Raça.....: BEAGLE

Idade.....: 11 Ano(s)





Análise Clínica No.001311696

Dt Coleta: 26/04/2023

Nome.....: PRINCESA

Raça.....: BEAGLE

Espécie.....: CANINA

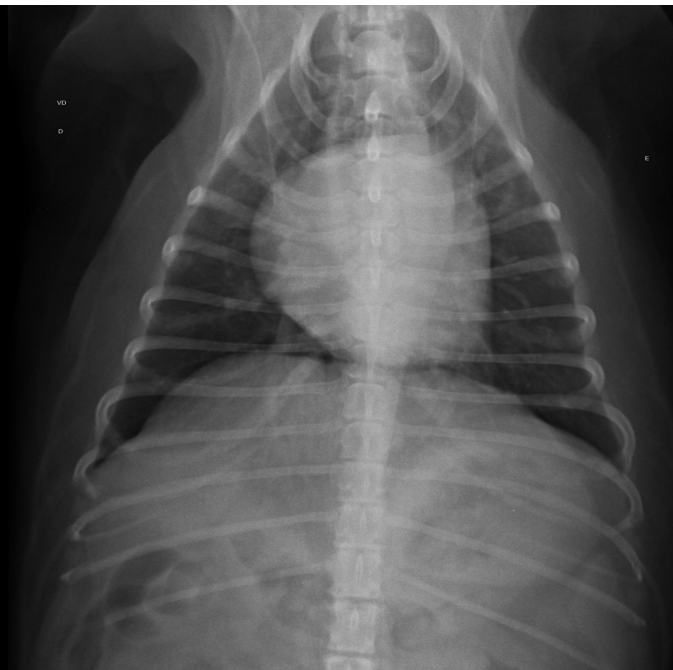
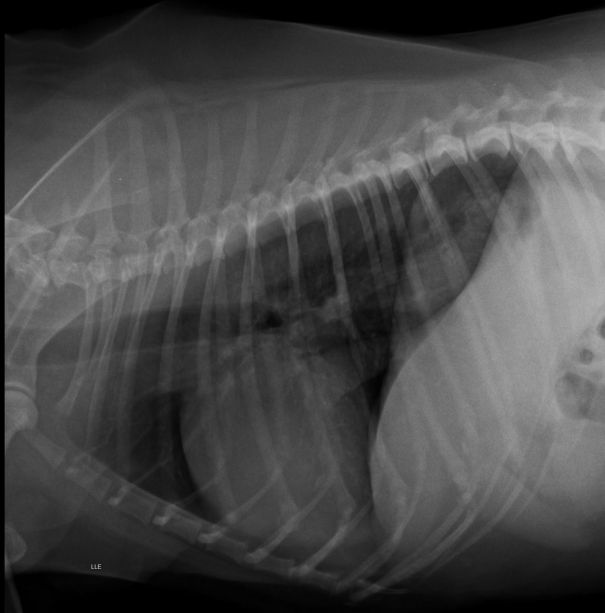Idade.....: 11 Ano(s)

Sexo.....: FÊMEA

Prop.....: RODRIGO FLORIDO

Médico Vet.: ISABELLE REIS ARAUJO ROCHA

Clinica vet.: GUERREIRO - CENTRO MEDICO VETERINARIO



Análise Clínica No.001311696

Dt Coleta: 26/04/2023

Nome.....: PRINCESA

Espécie.....: CANINA

Sexo.....: FÊMEA

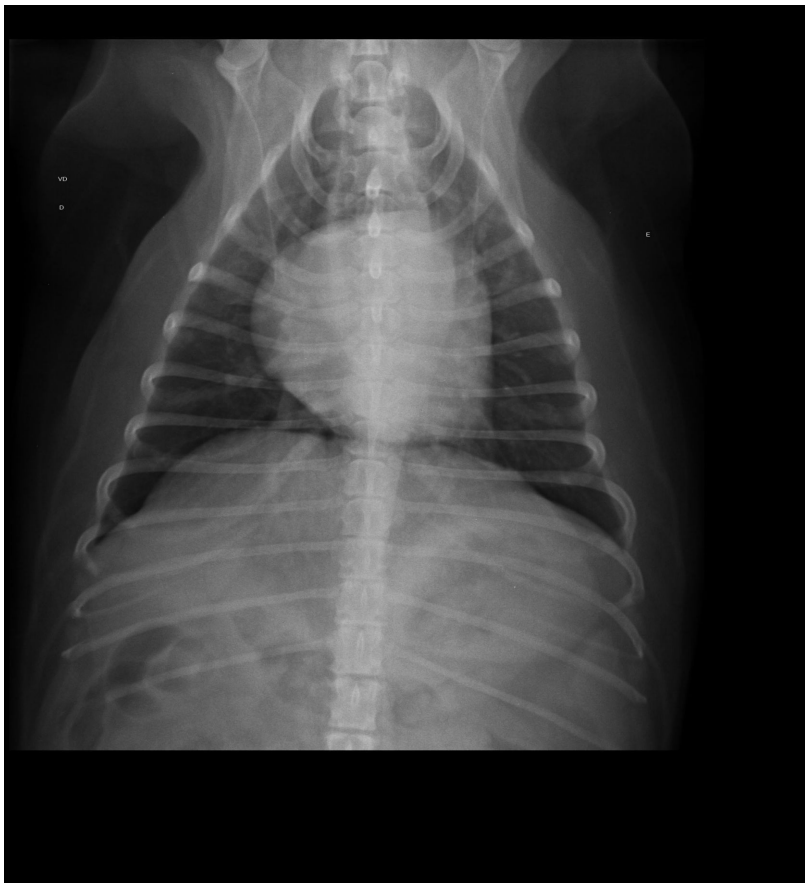Prop.....: RODRIGO FLORIDO

Médico Vet...: ISABELLE REIS ARAUJO ROCHA

Clinica vet.: GUERREIRO - CENTRO MEDICO VETERINARIO

Raça.....: BEAGLE

Idade.....: 11 Ano(s)



Sarah C. B. Zangalli  
CRMV-SP 32503

Análise Clínica No.001311696

Dt Coleta: 26/04/2023

Nome.....: PRINCESA

Espécie.....: CANINA

Sexo.....: FÊMEA

Prop.....: RODRIGO FLORIDO

Médico Vet...: ISABELLE REIS ARAUJO ROCHA

Clinica vet.: GUERREIRO - CENTRO MEDICO VETERINARIO

Raça.....: BEAGLE

Idade.....: 11 Ano(s)

## LAUDO ELETROCARDIOGRÁFICO

As mensurações abaixo foram feitas na Derivação DII; Sensibilidade = N e Velocidade = 50mm/s

Frequência Cardíaca: 60 a 150bpm

Eixo elétrico (QRS): +30° a +60°

Ritmo: arritmia sinusal com marcapasso migratório

Onda P: 0,04seg X 0,2mV

Intervalo PR: 0,10seg

Complexo QRS: 0,06seg X 1,3mV

Segmento ST: sem alterações

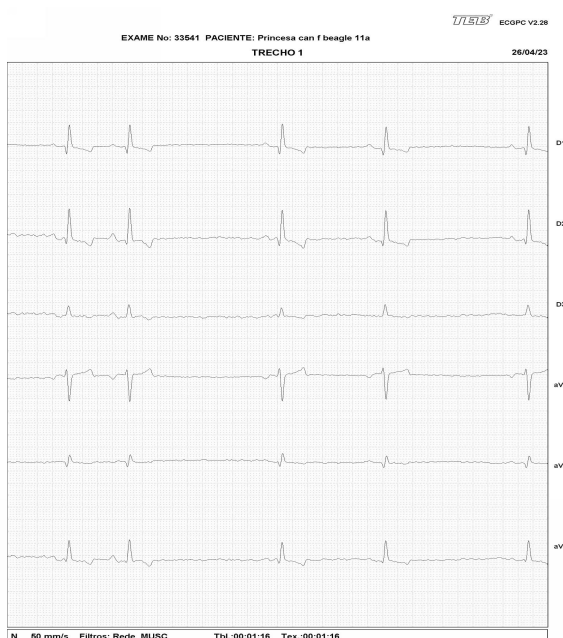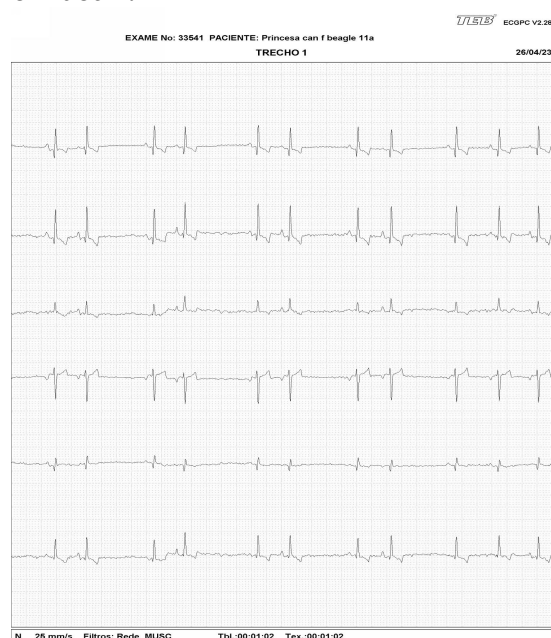Onda T: negativa e menor que 25% da onda R

Intervalo QT: 0,20seg

Outros: períodos de parada sinusal, sendo a mais longa com duração de 1s.

Pré-cordiais: não realizadas.

Laudo Eletrocardiográfico: Arritmia sinusal com marcapasso migratório e períodos de parada sinusal.



Guilherme Soares Servero de Brito CRMV - SP 39.258

Análise Clínica No.001311696

Dt Coleta: 26/04/2023

Nome.....: PRINCESA

Raça.....: BEAGLE

Espécie.....: CANINA

Idade.....: 11 Ano(s)

Sexo.....: FÊMEA

Prop.....: RODRIGO FLORIDO

Médico Vet...: ISABELLE REIS ARAUJO ROCHA

Clinica vet.: GUERREIRO - CENTRO MEDICO VETERINARIO

### **LAUDO ECODOPPLERCARDIOGRAFICO**

Frequência Cardíaca: 95bpm

Ritmo: sinusal

#### >>Ventrículo Esquerdo

Septo - Movimento: normocinético

    Espessura: 0,78cm normal

Parede - Movimento: normocinético

    Espessura: 0,67cm normal

Cavidade - Diâmetro Diastólico: 3,53cm normal

    Diâmetro Sistólico: 2,15 normal

Função: 39% normal

Fração de Ejeção: 0,71 normal

Aorta: 2,07cm normal

Átrio Esquerdo: 3,42cm aumentado

Relação Átrio esquerdo/Aorta (método sueco): 1,65 aumentada

#### >>Ventrículo Direito: normal

Átrio Direito: normal

TAPSE: 1,57cm normal

#### >>Válvas Atrioventriculares

Mitral: apresenta aspecto degenerado e movimentação normal de suas cúspides. O estudo Doppler e o mapeamento de fluxo em cores demonstraram insuficiência de grau importante.

Tricúspide: apresenta aspecto e movimentação normais de suas cúspides. O estudo Doppler e o mapeamento de fluxo em cores demonstraram insuficiência de grau discreto.

#### >>Válvas Sigmóideas

Aórtica: apresenta aspecto e movimentação normais de suas válvulas. O estudo Doppler e o mapeamento de fluxo em cores são normais.

Pulmonar: apresenta aspecto e movimentação normais de suas válvulas. O estudo Doppler e o mapeamento de fluxo em cores são normais.

Pericárdio: com aspecto ecocardiográfico normal.

Contração segmentar: normocinesia de todos os segmentos analisados.

#### >>Avaliação da função diastólica

Velocidade da onda E mitral: 0,84m/s, onda A: 0,66m/s;

Tempo de desaceleração da onda E mitral: 104ms;

Relação onda E/A: 1,28 (normal);

Tempo de relaxamento isovolumétrico (TRIV): 67ms;

Relação E/TRIV: 1,25 normal;

Velocidade da onda Em: 0,11m/s, onda Am: 0,08m/s;

Análise Clínica No.001311696

Dt Coleta: 26/04/2023

Nome.....: PRINCESA  
Espécie.....: CANINA  
Sexo.....: FÊMEA  
Prop.....: RODRIGO FLORIDO  
Médico Vet...: ISABELLE REIS ARAUJO ROCHA  
Clínica vet.: GUERREIRO - CENTRO MEDICO VETERINARIO

Raça.....: BEAGLE  
Idade.....: 11 Ano(s)

Relação E/Em: 7,75 normal.

#### >>Avaliação hemodinâmica

Velocidade máxima do fluxo pulmonar: 0,66m/s, gradiente 1,76mmHg;

Velocidade máxima do fluxo aórtico: 1,0m/s, gradiente 4,03mmHg;

#### >>Observações

Relação artéria pulmonar/aorta normal;

Distensibilidade do ramo direito da artéria pulmonar dentro da normalidade;

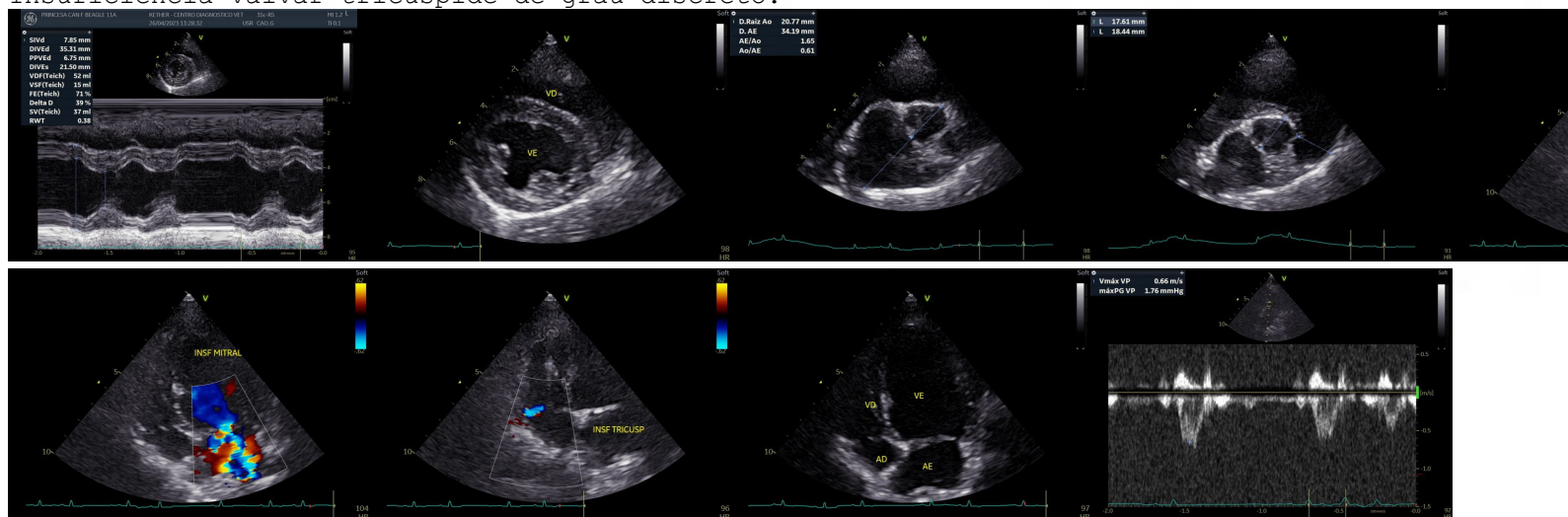
Achados ecocardiográficos sugerem baixa probabilidade de hipertensão pulmonar.

#### Conclusões:

Valvopatia mixomatosa mitral com remodelamento discreto de átrio esquerdo;

Insuficiência valvar mitral de grau importante;

Insuficiência valvar tricúspide de grau discreto.



Guilherme Soares Servero de Brito CRMV - SP 39.258

Análise Clínica No.001311696

Dt Coleta: 26/04/2023

Nome.....: PRINCESA

Raça.....: BEAGLE

Espécie.....: CANINA

Idade.....: 11 Ano(s)

Sexo.....: FÊMEA

Prop.....: RODRIGO FLORIDO

Médico Vet...: ISABELLE REIS ARAUJO ROCHA

Clinica vet.: GUERREIRO - CENTRO MEDICO VETERINARIO

#### LAUDO ULTRASSONOGRÁFICO

Fígado com dimensões normais, contornos regulares, bordas finas, parênquima homogêneo e ecogenicidade discretamente elevada - sugere-se infiltrado gorduroso/endocrinopatia/hepatopatia. Arquitetura vascular com calibre e trajeto preservados.

Vesícula Biliar com paredes finas, repleta por conteúdo anecogênico e com moderado conteúdo ecogênico depositado ao fundo (lama biliar).

Baço em topografia habitual, contornos regulares e definidos, parênquima homogêneo com dimensões e ecogenicidade preservadas.

Estômago com conteúdo gasoso/alimentar e paredes normoespessas, com cerca de 0,30cm na porção visualizada.

Alças intestinais preenchidas por conteúdo gasoso/mucóide, apresentando paredes finas (Jejuno: 0,36cm e Cólon: 0,08cm), exceto duodeno (0,45cm) com paredes espessas (sugere-se duodenite), ambos segmentos com estratificação parietal preservada e peristaltismo evolutivo, sem evidências de processo obstrutivo total.

Rins simétricos (RE= 5,31cm e o RD= 5,99cm), em topografia habitual, contornos regulares e definidos com dimensões normais e ecogenicidade mantida. Diminuição da relação de espessura córticomodular - sugere-se senescência/nefropatia. Não há sinais de litíase ou hidronefrose.

Adrenais em topografia habitual, apresentando contornos regulares, ecogenicidade mantida e dimensões normais, com cerca de 2,40cm (comprimento) x 0,55cm (altura do polo caudal) a esquerda e 1,85cm (comprimento) x 0,56cm (altura do polo caudal) a direita.

Ramo direito de pâncreas parcialmente visibilizado, apresentando ecotextura homogênea, ecogenicidade mantida e dimensões normais, com cerca de 0,61cm de espessura.

Não há evidências de presença de líquido livre e linfonodomegalias.

Aorta e veia cava caudal com trajeto preservado.

Bexiga urinária com repleção adequada, paredes finas e conteúdo anecogênico. Não há sinais de litíase.

Útero e ovários não visibilizados.

A avaliação ultrassonográfica tem baixa especificidade para a diferenciação entre lesões benignas e malignas.

As imagens impressas nos laudos ultrassonográficos são documentais e não diagnósticas.



Análise Clínica No.001311696

Dt Coleta: 26/04/2023

Nome.....: PRINCESA

Raça.....: BEAGLE

Espécie.....: CANINA

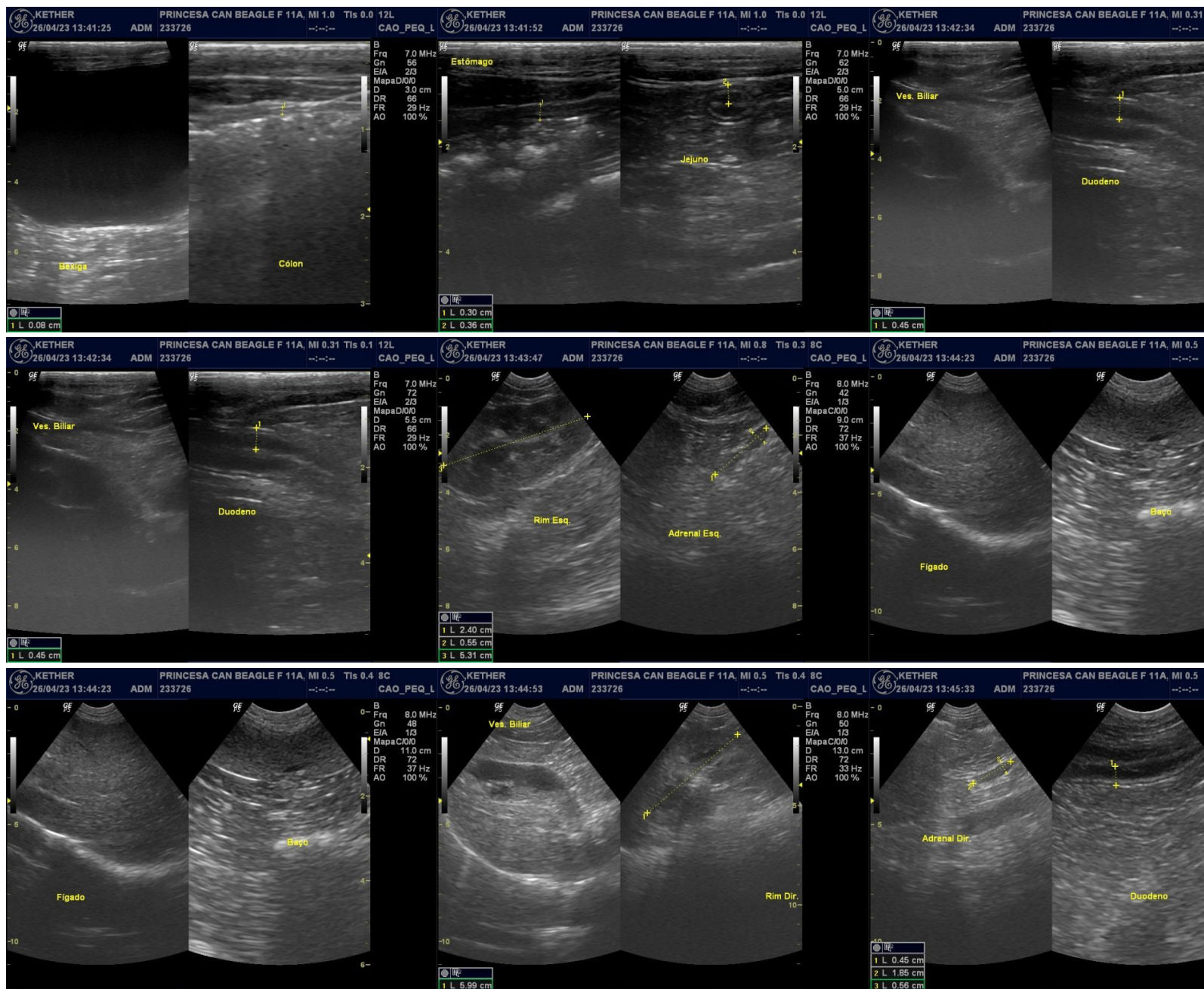
Idade.....: 11 Ano(s)

Sexo.....: FÊMEA

Prop.....: RODRIGO FLORIDO

Médico Vet...: ISABELLE REIS ARAUJO ROCHA

Clinica vet.: GUERREIRO - CENTRO MEDICO VETERINARIO



Análise Clínica No.001311696

Dt Coleta: 26/04/2023

Nome.....: PRINCESA

Raça.....: BEAGLE

Espécie.....: CANINA

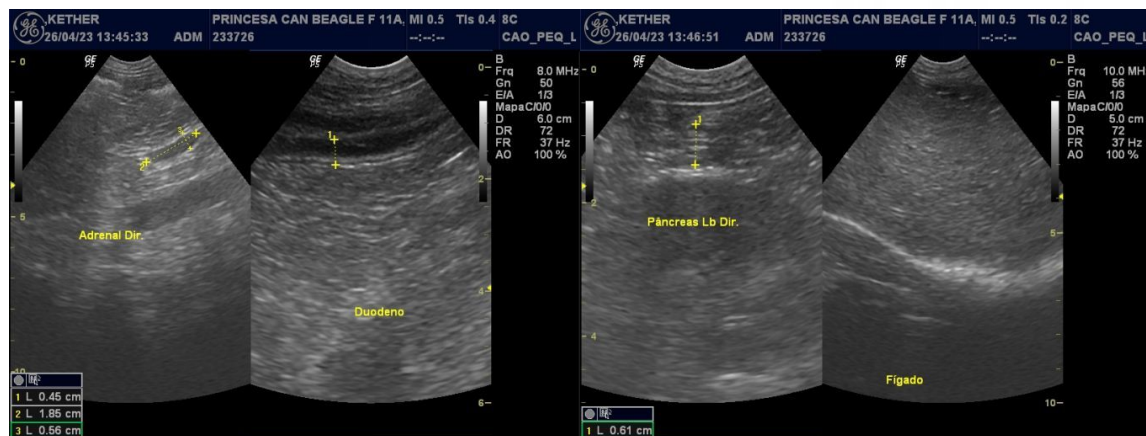
Idade.....: 11 Ano(s)

Sexo.....: FÊMEA

Prop.....: RODRIGO FLORIDO

Médico Vet...: ISABELLE REIS ARAUJO ROCHA

Clinica vet.: GUERREIRO - CENTRO MEDICO VETERINARIO





Larissa Theodoro Marcelino CRMV - SP 39.995