



# HOSPITAL VETERINÁRIO DA ANCLIVEPA-SP

DATA: 27/04/2023

PACIENTE: STELA / ROSAURA – 427244

## RELATÓRIO ULTRASONOGRÁFICO

**Bexiga:** em topografia habitual com distensão moderada, preenchida por conteúdo anecoico sem debris sem sedimentos, paredes preservadas, uretra caudal preservada.

**Rins e Ureteres:** RD 4,13cm / RE 4,1cm. Contornos regulares, parênquima grosseiro hiperecoico, perda da distensão e da proporção cortico medular – com espessamento do cortical, sistema pielocalicial preservado. Ureteres não caracterizados. Ausência de mineralização

**Baço:** em topografia habitual, dimensões mantidas (1,11cm) parênquima homogêneo normoecóico, vasos preservados.

**Fígado:** Topografia habitual, lobos hepáticos com aumento do volume, parênquima homogêneo normoecóico contornos regulares. Diafragma preservado. Vasos intra-hepáticos dilatados. Ductos intra-hepáticos não caracterizados. **Vesícula biliar:** com distensão leve, preenchida por conteúdo anecoico, paredes espessadas (0,29cm) regulares, ducto biliar não caracterizado.


**Estômago:** Topografia habitual, distendido por conteúdo gasoso, paredes normoespessas com estratificação mantida, motilidade preservada. Píloro não caracterizado. **Pâncreas:** não caracterizado. **Alças Intestinais:** segmentos intestinais duodenais e jejunais com parâmetros preservados segmentos de colón com leve espessamento das paredes (0,27cm)

**Adrenais:** não caracterizadas.

### Observações:

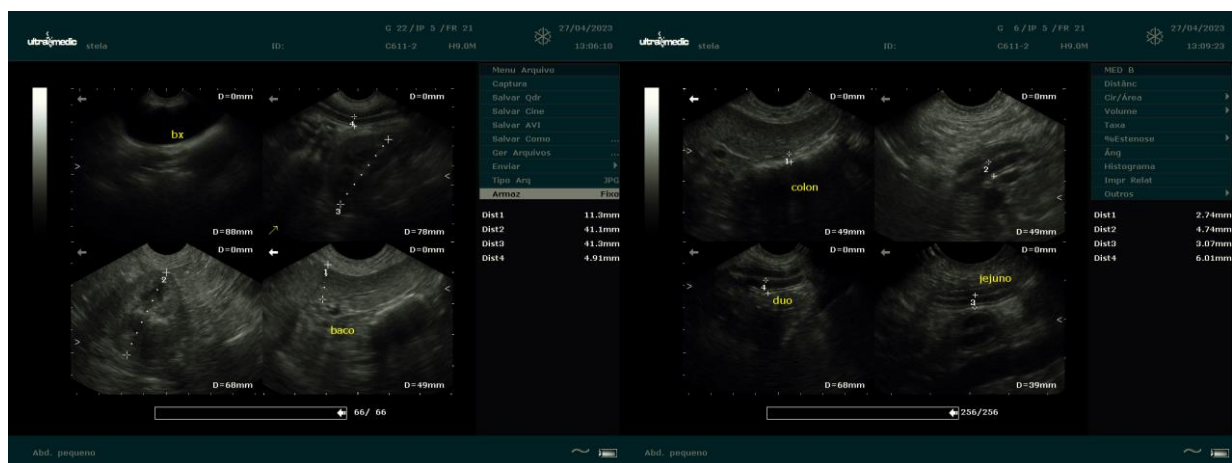
Ausência de líquido livre

Linfonodos não caracterizados.

  
Dra. PAULA NOGUEIRA CUNHA  
MV CLINICA GERAL - APERFEIÇOAMENTO ULTRA-SONOGRAFIA  
CRMV 13618-SP  
CPF 122.038.818-10

## IMPRESSÃO DIAGNÓSTICA:

Leve enterite - Colite



  
Dra. PAULA NOGUEIRA CUNHA  
MV CLINICA GERAL - APERFEIÇOAMENTO ULTRA-SONOGRAFIA  
CRMV 13618-SP  
CPF 122.038.818-10