



# HOSPITAL VETERINÁRIO DA ANCLIVEPA-SP

DATA: 06/01/2023

PACIENTE: ZE/ ROSANGELA (499446)

## RELATÓRIO ULTRASSONOGRÁFICO

### RELATÓRIO ULTRASSONOGRÁFICO

**Bexiga:** em topografia habitual, com distensão extrema, conteúdo anecoico com debris finos em suspensão, paredes normoespessas regulares, uretra caudal dilatada.

**Rins e Ureteres:** RE 3,0cm/ RD 3,29cm. Ambos com parênquima homogêneo normoecóico, contornos definidos, distinção e proporção cortico medular mantida. Sistema pielocalicial mantido. Ausência de mineralizações. Ureter preservado.

**Baço:** em topografia habitual com parênquima homogêneo normoecóico, dimensões mantidas, vasos preservados.

**Fígado:** lobos hepáticos com volume mantido, parênquima homogêneo normoecóico, bordos afilados regulares. Diafragma mantido. Grandes vasos não caracterizados. Vesícula biliar: em topografia habitual septada, distendida por conteúdo anecoico (volume 1,52ml) paredes normoespessas. Ductos intra-hepáticos não caracterizados. Ducto biliar comum não caracterizado.

### Sistema gastrointestinal:

**Estômago:** em topografia habitual distensão moderada por conteúdo alimentar / gasoso. Motilidade, estratificação e paredes mantidas. Pâncreas: não caracterizado.

**Alças Intestinais:** segmentos intestinais com parâmetros ultrassonográficos preservados.

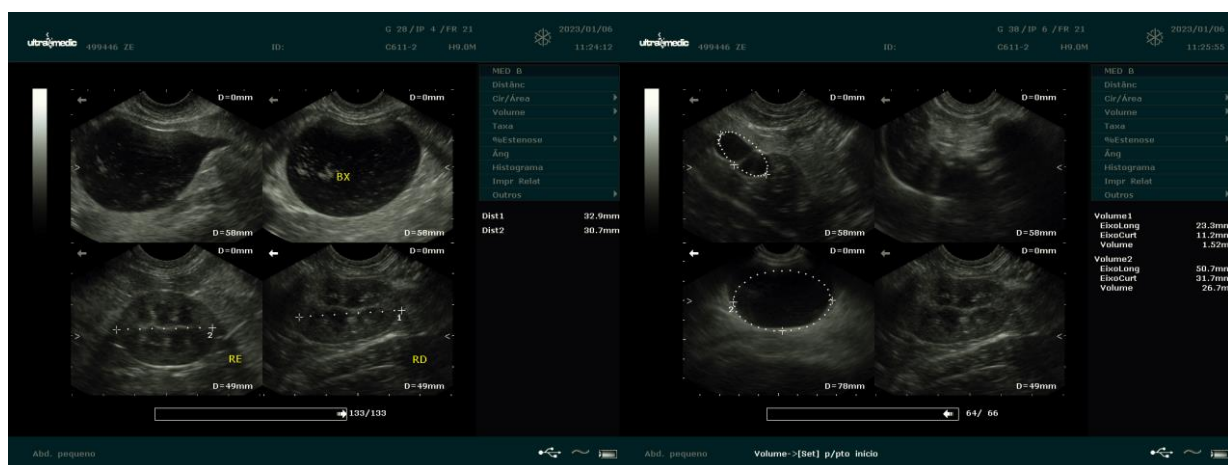
### Observações:

Ausência de líquido livre.

  
Dra. PAULA NÓGUEIRA CUNHA  
MV CLÍNICA GERAL - APERFEIÇOAMENTO ULTRASSONOGRÁFIA  
CRMV 136188SP  
CPF 122.038.818-10

## IMPRESSÃO ULTRASSONOGRÁFICA:

Bexiga com repleção extrema e dilatação de uretra caudal sugestivo de obstrução em região de uretra peniana.



*Dra. PAULA NOGUEIRA CUNHA*  
MV CLINICA GERAL - APERFEIÇOAMENTO ULTRA-SONOGRAFIA  
CRMV 13618-SP  
CPF 122.038.518-10