



# HOSPITAL VETERINÁRIO DA ANCLIVEPA-SP

DATA: 14/11/2022

PACIENTE: PITUCHA/RENATA (471990)

## RELATÓRIO ULTRASONOGRÁFICO

**Bexiga:** em topografia habitual, moderada distensão, conteúdo anecoico sem debris, paredes normoespessas regulares, uretra caudal mantida.

**Rins e Ureteres:** em topografia habitual. RE 3,70cm / RD 3,40cm. Rins com parênquima homogêneo normoecóico, contornos definidos, distinção e proporção cortico medular mantida, sistema pielocalicial mantido. Ausência de mineralizações. Ureter preservado.

**Baço:** em topografia habitual, dimensões mantidas. Parênquima homogêneo normoecóico. Vasos preservados.

**Fígado:** parênquima homogêneo normoecóico, lobos hepáticos com volume mantido. Diafragma mantido. Grandes vasos preservados.

**Vesícula biliar:** em topografia habitual distendida por conteúdo anecoico. Paredes normoespessas regulares. Ductos intra-hepáticos não caracterizados. Ducto biliar comum não caracterizado.

### **Sistema gastrointestinal:**

**Estômago:** em topografia habitual, contraído sem conteúdo, parede da região fúndica com espessamento (0,80cm) com leve perda da estratificação, outras regiões com paredes normoespessas (0,30cm) estratificação mantida, motilidade mantida. Píloro caracterizado preservado.

**Pâncreas:** não caracterizado.

**Alças Intestinais:** segmentos intestinais passíveis de avaliação com parâmetros preservados

### **Observações:**

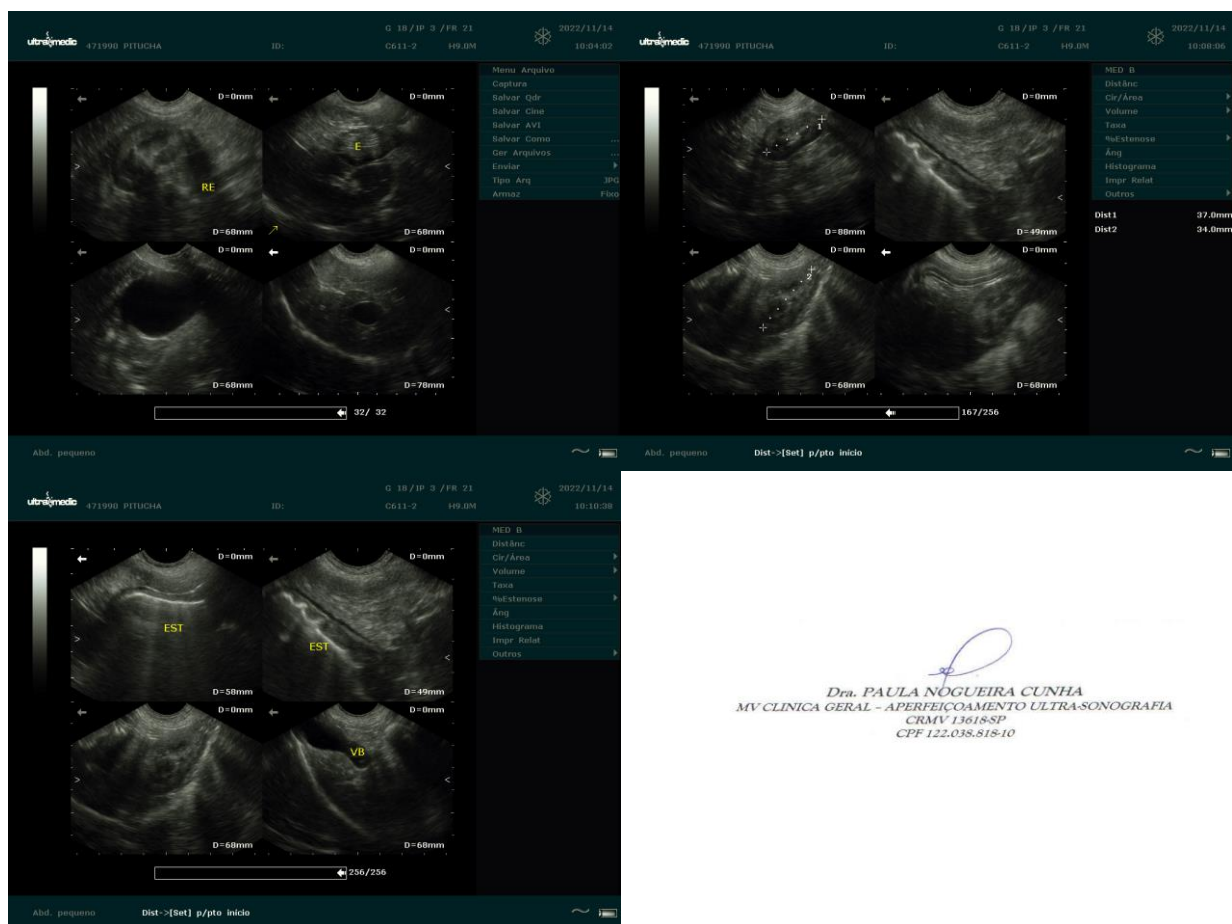
*Ausência de líquido livre*

*Linfonodos não caracterizados.*

  
Dra. PAULA NOGUEIRA CUNHA  
MV CLINICA GERAL - APERFEIÇOAMENTO ULTRA-SONOGRAFIA  
CRMV 13618-SP  
CPF 122.038.818-10

## IMPRESSÃO SONOGRÁFICA:

**Gastropatia – espessamento da parede da região fúndica**



*Dra. PAULA NOGUEIRA CUNHA*  
MV CLINICA GERAL - APERFEIÇOAMENTO ULTRA-SONOGRAFIA  
CRMV 13618-SP  
CPF 122.038.818-10