



HOSPITAL VETERINÁRIO DA ANCLIVEPA-SP

DATA: 24/03/2023

PACIENTE: PRETINHA/ RAQUEL (524655)

RELATÓRIO ULTRASONOGRÁFICO

Bexiga: extremamente distendida, conteúdo anecoico sem debris sem sedimentos. Paredes normoespessas regulares, trígono mantido. Uretra caudal não caracterizada.

Rins e Ureteres: RD 3,36cm / RE 6,72cm. Tanto rim direito quanto esquerdo apresentam contornos definidos, parênquima homogêneo normoecóico, distinção e proporção cortico medular mantida, sistema pielocalicial preservado, ausência de mineralizações. Ureter não caracterizado.

Baço: em topografia habitual com dimensões aumentadas (1,57cm) parênquima grosseiro hipoecóico, presença de lesão focal em margem cranial da face visceral com área central heterogênea mensurada em torno de 0,80cm x 0,80cm intrínseca ao parênquima, vasos preservados.

Fígado: lobos hepáticos com parênquima homogêneo hipoecóico com leve aumento do volume, margens arredondadas regulares. Diafragma mantido, vasos intra-hepáticos dilatados. **Vesícula biliar:** distendida por conteúdo anecoico com sedimento ecogênico denso aglomerado ao centro sem mobilidade. Ducto comum preservado.

Estômago: distendido por moderada quantidade de conteúdo mucoide / gasoso, paredes preservadas, estratificação motilidade mantida. Pâncreas: não caracterizado

Alças Intestinais: segmentos intestinais passíveis de avaliação com parâmetros preservados.

Útero: corno uterino esquerdo não caracterizado. Direito com parênquima hipoecóico com discreto acúmulo de conteúdo anecóico mensurado em torno de 0,63cm.

Ovários: caracterizados reativos com parênquima homogêneo normoecóico, mensurado em torno de OVE 1,39cm e OVD 1,80cm

Observações: Ausência de líquido livre


Dra. PAULA NOGUEIRA CUNHA
MV CLÍNICA GERAL - APERFEIÇOAMENTO ULTRASONOGRAFIA
CRMV 13618-SP
CPF 122.038.818-10

IMPRESSÃO SONOGRÁFICA:

Bexiga com repleção extrema

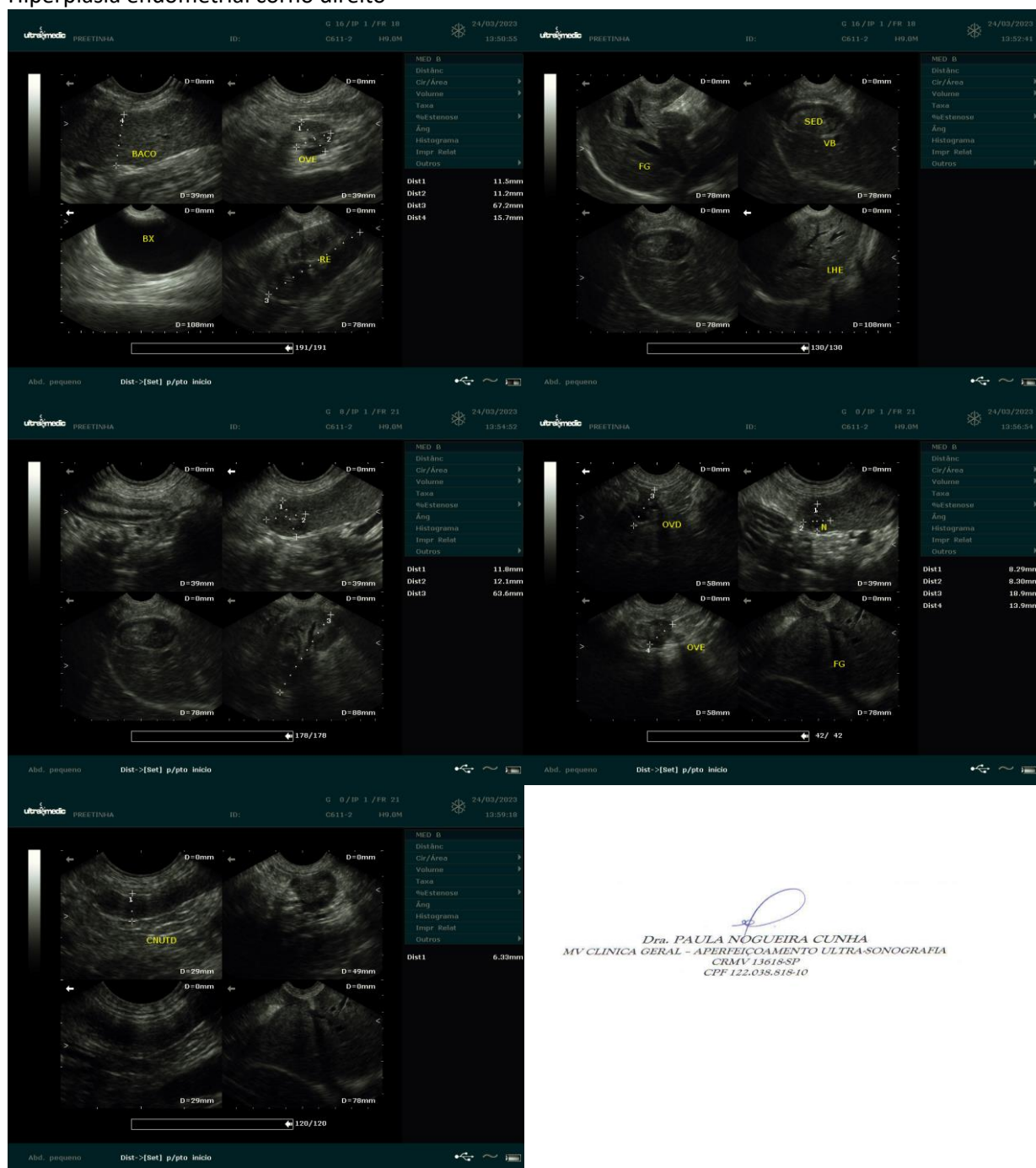
Neoformação em margem cranial de parênquima espenico intrínseca mensurada me torno de 0,80cm

Esplenomegalia

Hepatopatia congestiva – toxemia / Cardiopatia?

Mucocele moderada

Hiperplasia endometrial corno direito



Dra. PAULA NOGUEIRA CUNHA
 MV CLINICA GERAL - APERFEIÇOAMENTO ULTRA-SONOGRAFIA
 CRMV 13618-SP
 CPF 122.038.818-10