



Nº OS: 477440

NOME DO ANIMAL: RAICA 477440

EXAME: Tórax G

MÉDICO VETERINÁRIO SOLICITANTE:

CLÍNICA: HOSPITAL PUBLICO VETERINÁRIO DE BRASÍLIA

DATA DO EXAME: 28/10/2022 17:20:15

IDADE: 9 ANOS

RAÇA: SRD

ESPÉCIE: CANINA

SEXO: Fêmea

RESPONSÁVEL: RIDAEL SANTOS SILVA

## LAUDO RADIOGRÁFICO

Região: tórax

Incidência: laterolateral (decúbito direito) e ventrodorsal

Não há evidências radiográficas sugestivas de metástases pulmonares típicas até o presente momento, porém a não visualização não descarta totalmente a possibilidade de ocorrência, pequenos nódulos menores que 0,5cm podem não ser visíveis.

Campos pulmonares dentro dos limites de normalidade radiográfica para a idade referida (senescência)

Trajeto e lúmen traqueal preservados;

Silhueta cardíaca de dimensões preservadas;

Silhueta hepática dentro dos limite do gradil costal;

Cúpula e crura diafragmáticas distintas e preservadas;

Cavidade gástrica em topografia habitual e preenchida por conteúdo heterogêneo (ingesta) e gasoso;

Mineralização de anéis traqueais, cartilagens costais e processo degenerativo em articulações costoverbrais (**senescência**).

Estruturas ósseas da região avaliada, dentro dos parâmetros de normalidade radiográfica.

O valor preditivo de qualquer exame de diagnóstico por imagem depende da análise conjunta dos dados clínicos e demais exames do paciente



Nº OS: 477440

NOME DO ANIMAL: RAICA 477440

EXAME: Tórax G

MÉDICO VETERINÁRIO SOLICITANTE:

CLÍNICA: HOSPITAL PUBLICO VETERINÁRIO DE BRASÍLIA

DATA DO EXAME: 28/10/2022 17:20:15

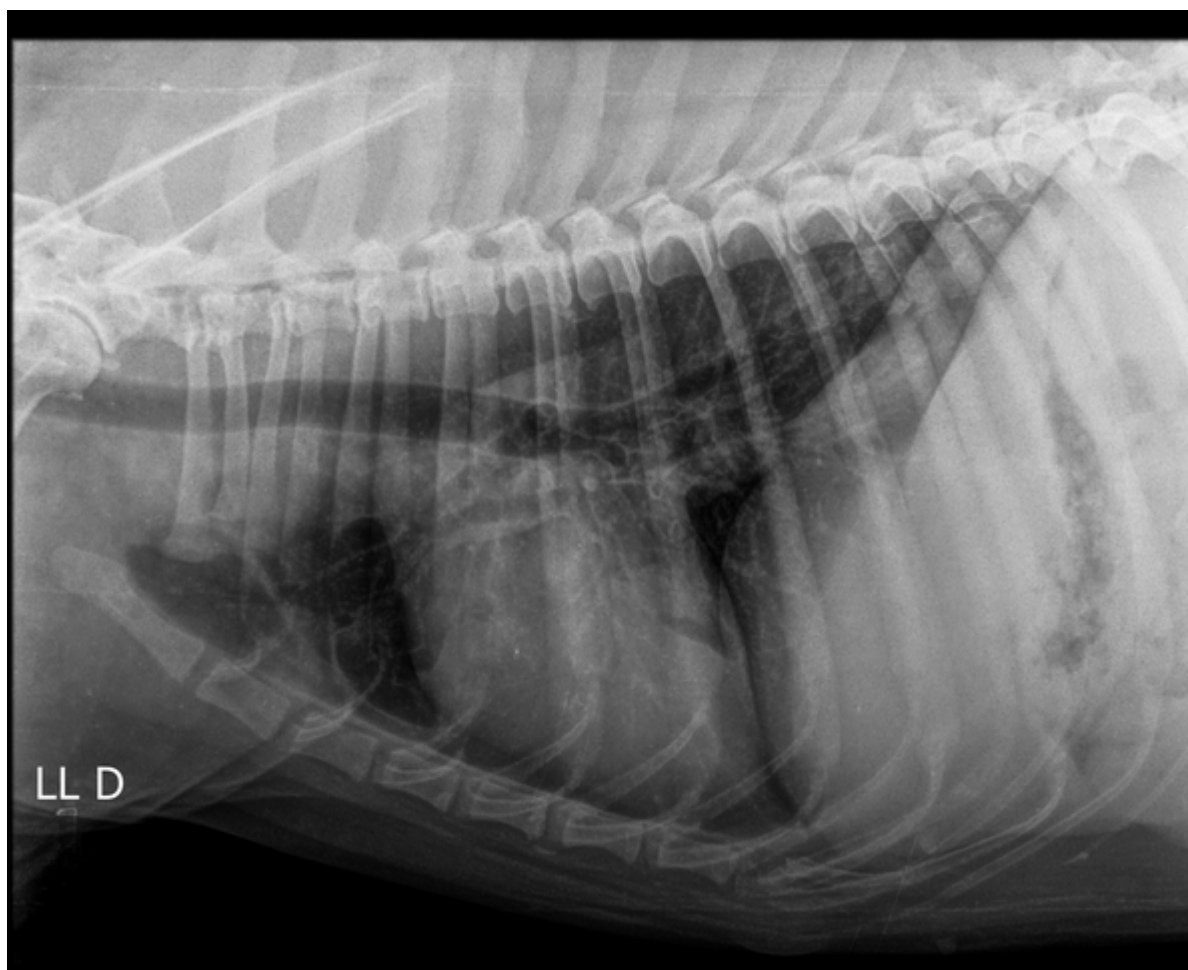
IDADE: 9 ANOS

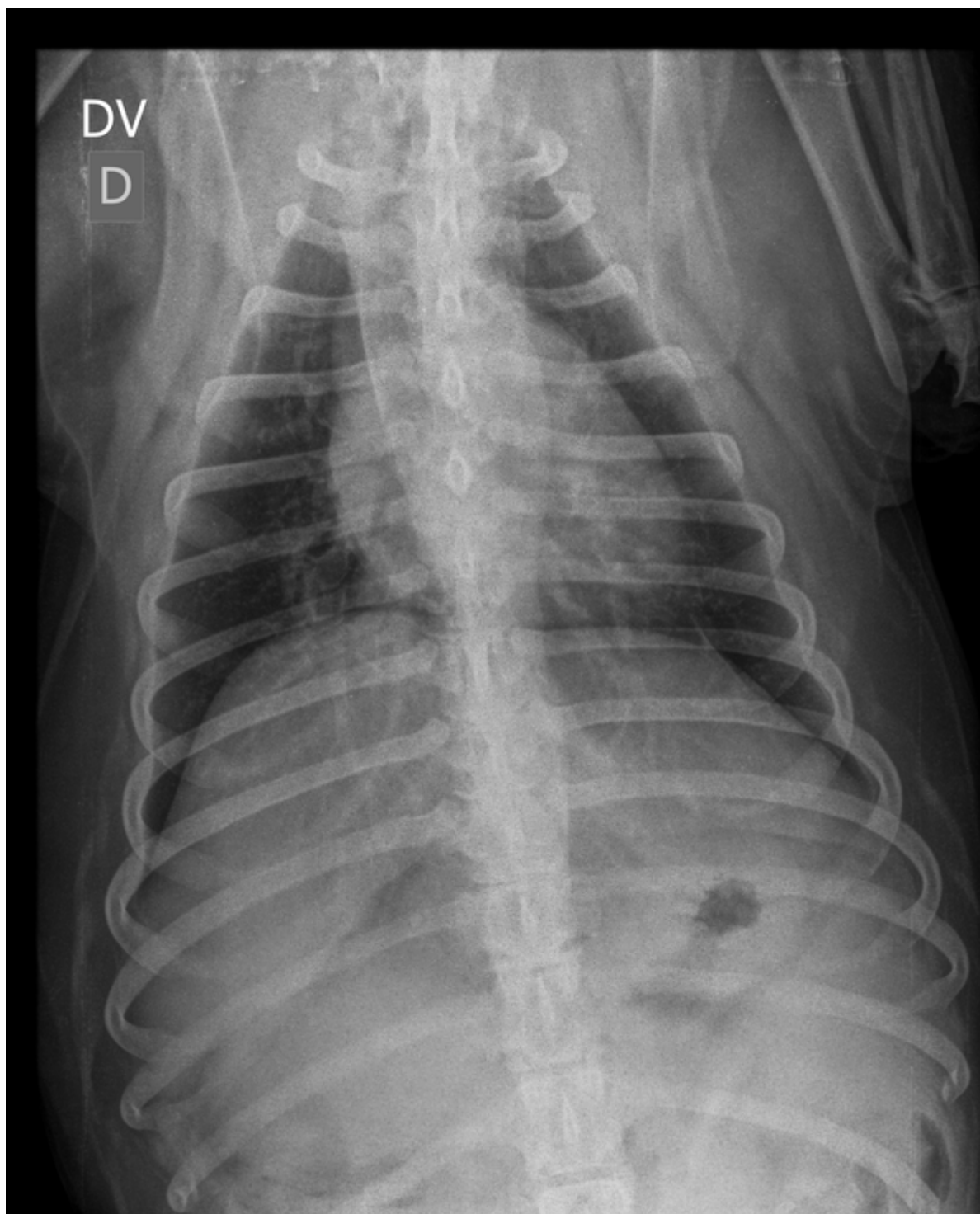
RAÇA: SRD

ESPÉCIE: CANINA

SEXO: Fêmea

RESPONSÁVEL: RIDAEL SANTOS SILVA







Nº OS: 477440

NOME DO ANIMAL: RAICA 477440

EXAME: Tórax G

MÉDICO VETERINÁRIO SOLICITANTE:

CLÍNICA: HOSPITAL PUBLICO VETERINÁRIO DE BRASÍLIA

DATA DO EXAME: 28/10/2022 17:20:15

IDADE: 9 ANOS

RAÇA: SRD

ESPÉCIE: CANINA

SEXO: Fêmea

RESPONSÁVEL: RIDAEL SANTOS SILVA

