



HOSPITAL VETERINÁRIO DA ANCLIVEPA-SP

DATA: 28/11/2022

PACIENTE: LANA / SUZANA (473043)

RELATÓRIO ULTRASONOGRÁFICO

Bexiga: distensão moderada, conteúdo anecóico sem debris, paredes normoespessas, estratificação preservada. Uretra caudal preservada.

Rins e Ureteres: RE 4,47cm / RD 4,36cm. Dimensões mantidas. Rins com parênquima homogêneo normoecóico, distinção e da proporção cortico medular mantida. Sistema pielocalicial mantido. Ureter preservado.

Baço: em topografia habitual com parênquima homogêneo normoecóico, contornos definidos, dimensões mantidas (0,79cm). Vasos preservados.

Fígado: lobos hepáticos homogêneos normoecóico, bordos regulares, volume mantido. Diafragma mantido. Grandes vasos preservados. **Vesícula biliar:** em topografia habitual distendida por conteúdo anecóico sem sedimentos, paredes normoespessas. Ductos intra-hepáticos não caracterizados. Ducto biliar comum não caracterizado.

Sistema gastrointestinal:

Estômago: em topografia habitual distendido por conteúdo gasoso, paredes preservadas, estratificação mantida.

Pâncreas: não caracterizado.

Alças Intestinais: segmentos passíveis de avaliação preservados.

Observações:

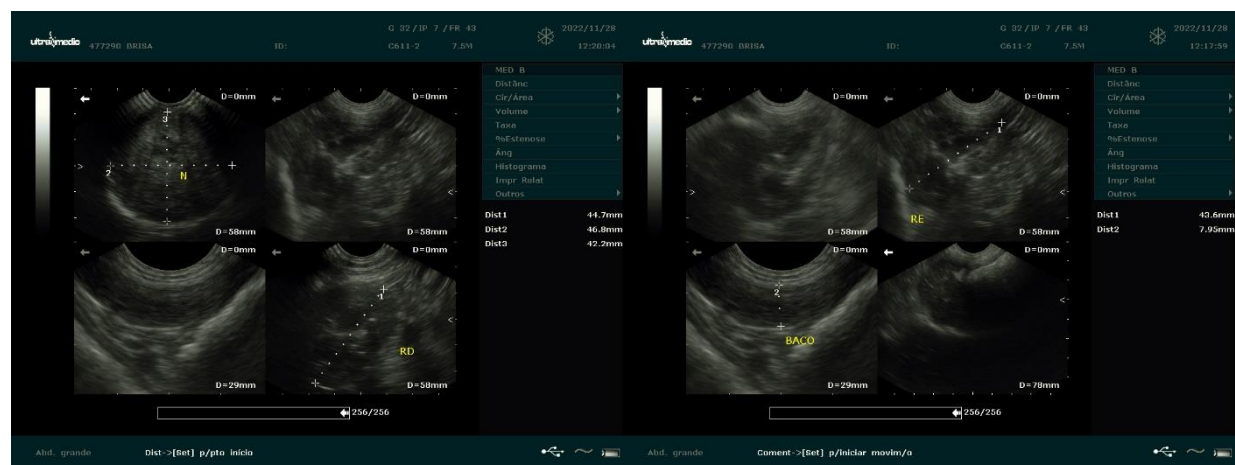
Ausência de líquido livre

Linfonodos não caracterizados.


Dra. PAULA NOGUEIRA CUNHA
MV CLINICA GERAL - APERFEIÇOAMENTO ULTRA-SONOGRAFIA
CRMV 13618-SP
CPF 122.038.818-10

IMPRESSÃO SONOGRÁFICA:

Varredura abdominal com parâmetros ultrassonográficos preservados.



Dra. PAULA NOGUEIRA CUNHA
MV CLINICA GERAL - APERFEIÇOAMENTO ULTRA-SONOGRAFIA
CRMV 13618SP
CPF 122.038.818-10