



# HOSPITAL VETERINÁRIO DA ANCLIVEPA-SP

DATA: 02/03/2023

PACIENTE: BELINHA / RITA (477843)

## RELATÓRIO ULTRASONOGRÁFICO

**Bexiga:** moderada distensão, conteúdo anecoico sem debris sem sedimentos, paredes finas regulares, estratificação mantida, trígono mantido. Uretra caudal preservada sem dilatação sem sinais de obstrução.

**Rins e Ureteres:** em topografia habitual (RD 3,80cm / RE 3,0cm) contornos definidos, parênquima homogêneo normoecóico, distinção e proporção cortico medular mantida, sistema pielocalicial preservado. Ureteres não caracterizados.

**Baço:** há deslocamento de seu eixo para a região mesogástrica medial, aumento de suas dimensões parênquima homogêneo hipoeecóico. Vasos preservados.

**Fígado:** parênquima homogêneo normoecóico, volume mantido, margens finas e regulares. Diafragma mantido. Vasos preservados. **Vesícula biliar:** minimamente distendida com presença de estrutura arredondada hiperecica não produtora de sombra acústica mensurada em torno de 0,75cm x 0,77cm que ocupa o lúmen todo. Ducto cístico não caracterizado.

**Estômago:** contraído sem conteúdo, paredes normoespessas com estratificação mantida. **Pâncreas:** não caracterizado. **Alças Intestinais:** segmentos intestinais passíveis de avaliação com paredes normoespessas, sem conteúdo luminal sem sinais de obstrução.

**Adrenais:** não caracterizadas.

**Útero e Ovários:** OSH

## Observações:

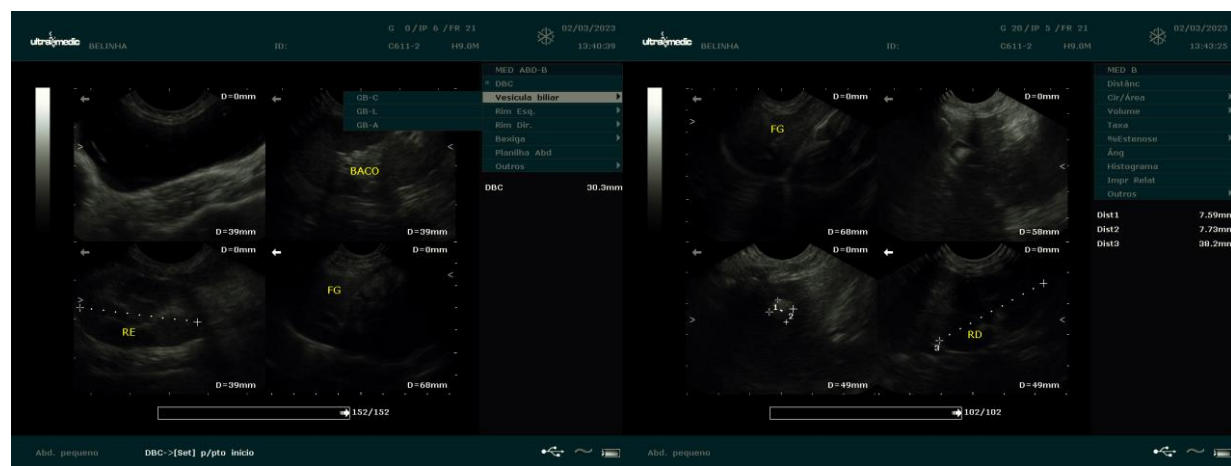
Discreta coleção anecoica em janela espleno renal e grande reatividade em todo o abdômen.

  
Dra. PAULA NOGUEIRA CUNHA  
MV CLÍNICA GERAL - APERFEIÇOAMENTO ULTRASSONOGRÁFIA  
CRMV 136188SP  
CPF 122.038.818-10

## IMPRESSÃO SONOGRÁFICA:

Esplenomegalia

Concreção biliar que ocupa todo o lúmen mensurada em torno de 0,77cm x 0,75cm



*Dra. PAULA NOGUEIRA CUNHA*  
 MV CLÍNICA GERAL - APERFEIÇOAMENTO ULTRA-SONOGRAFIA  
 CRMV 13618-SP  
 CPF 122.038.818-10