



# HOSPITAL VETERINÁRIO DA ANCLIVEPA-SP

DATA: 23/11/2022

PACIENTE: THEO /ROSANA (485040)

## RELATÓRIO ULTRASONOGRÁFICO

**Bexiga:** em topografia habitual, distensão média, conteúdo anecoico com grande quantidade sedimentos ecogênicos densos acumulados e flutuantes. Paredes regulares finas, uretra caudal mantida.

**Rins e Ureteres:** em topografia habitual. RE 6,82cm / RD 6,95cm. Parênquima homogêneo normoecóico, contornos definidos, distinção e proporção cortico medular mantida, sistema pielocalicial preservado. Ausência de mineralizações. Ureter preservado.

**Baço:** em topografia habitual, aumento acentuado de suas dimensões (4,45cm). Parênquima grosseiro normoecóico. Vasos preservados.

**Fígado:** redução acentuada do volume hepático, não há como delimitar parênquima funcional, foi possível avaliar somente resquício de parênquima que apresenta ecogenicidade mista ecotextura heterogênea nodular.

**Vesícula biliar:** caracterizada com conteúdo anecoico sem alterações.

### **Sistema gastrointestinal:**

Estômago: não caracterizado.

Pâncreas: em topografia pancreática há reatividade e aderências, não foi possível delimitar parênquima.

Alças Intestinais: segmentos intestinais passíveis de avaliação flutuantes com parâmetros ultrassonográficos preservados.

### **Observações:**

*Presença de quantidade extrema de líquido livre*

  
Dra. PAULA NOGUEIRA CUNHA  
MV CLÍNICA GERAL - APERFEIÇOAMENTO ULTRA-SONOGRAFIA  
CRMV 13618-SP  
CPF 122.038.818-10

## IMPRESSÃO SONOGRÁFICA:

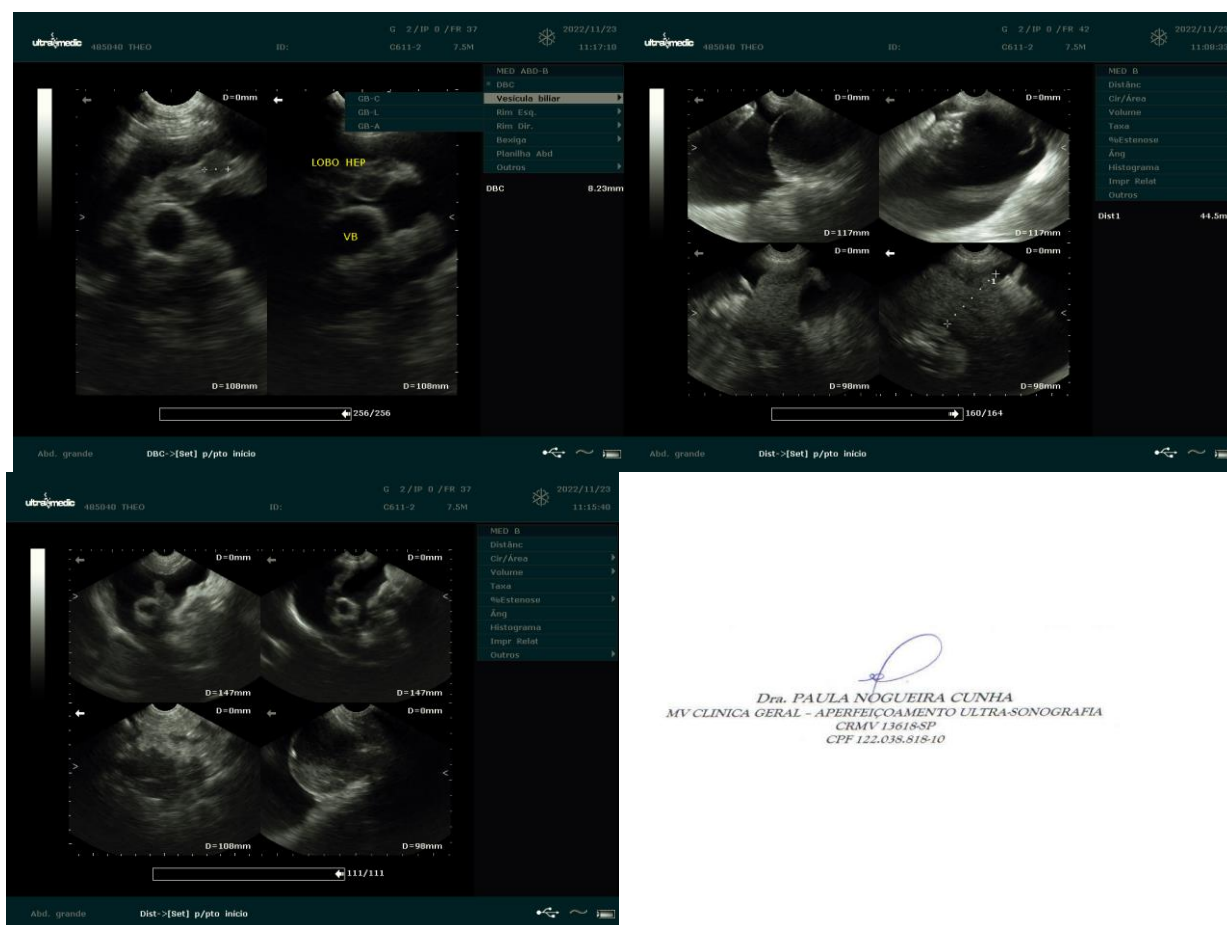
**Efusão abdominal em quantidade acentuada**

**Cistite**

**Microhepatia severa com resquício de parênquima heterogêneo nodular**

**Esplenomegalia extrema**

**Peritonite e aderências em região epigástrica direita**



*Dra. PAULA NOGUEIRA CUNHA*  
 MV CLINICA GERAL - APERFEIÇOAMENTO ULTRA-SONOGRRAFIA  
 CRMV 13618-SP  
 CPF 122.038.818-10