



# HOSPITAL VETERINÁRIO DA ANCLIVEPA-SP

DATA: 27/01/2023

PACIENTE: PISTOLA / RONALD (507352)

## RELATÓRIO ULTRASSONOGRÁFICO

**Bexiga:** moderada distensão, conteúdo anecoico com sedimentos ecogênicos flutuantes, paredes normoespessas com estratificação mantida, uretra caudal preservada.

**Rins e Ureteres:** RE 5,0cm / RD 5,2cm, contornos definidos, parênquima homogêneo normoecóico, distinção e da proporção cortico medular mantida. Sistema pielocalicial mantido. Ureteres não caracterizados.

**Baço:** em topografia habitual com dimensões preservadas (1,11cm), parênquima homogêneo normoecóico, vasos preservados.

**Fígado:** em topografia habitual, lobos hepáticos com volume mantido, margens afiladas. Parênquima homogêneo normoecóico. Vasos preservados. Diafragma preservado. Ductos intra-hepáticos não caracterizados. Vesícula biliar com repleção pequena preenchida por conteúdo anecoico sem sedimentos, paredes normoespessas regulares. Ducto biliar caracterizado.

**Estômago:** em topografia habitual, distensão por conteúdo alimentar em grande quantidade, paredes normoespessas com estratificação mantida, hipomotilidade. Píloro não caracterizado. **Pâncreas:** não caracterizado.

**Alças Intestinais:** segmentos intestinais passíveis de avaliação sem conteúdo luminal, paredes normoespessas com estratificação preservada.

**Adrenais:** não caracterizadas

### Observações:

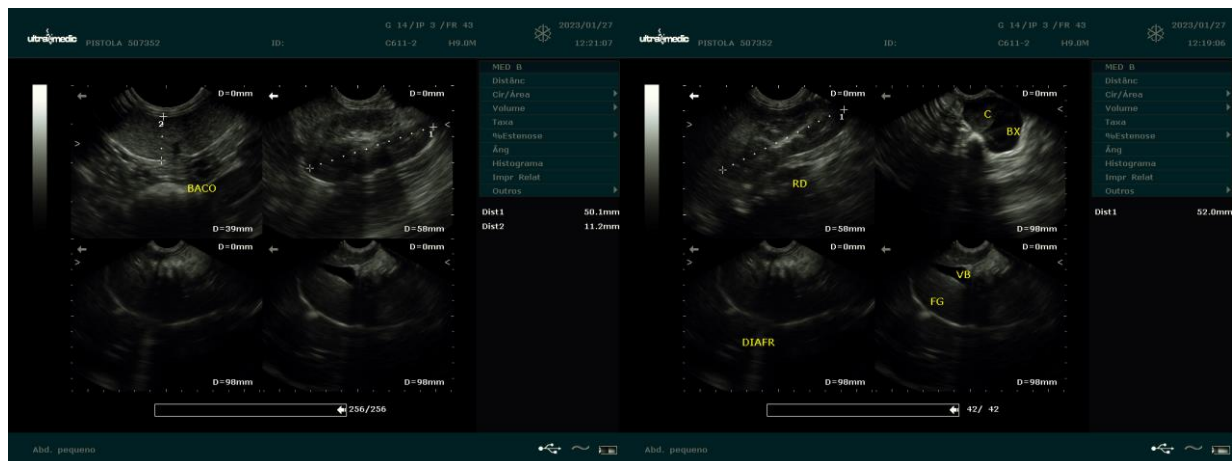
Ausência de líquido livre

Linfonodos não caracterizados.

  
Dra. PAULA NOGUEIRA CUNHA  
MV CLINICA GERAL - APERFEIÇOAMENTO ULTRA-SONOGRAFIA  
CRMV 13618-SP  
CPF 122.038.818-10

## IMPRESSÃO ULTRASSONOGRÁFICA:

Varredura abdominal com parâmetros ultrassonográficos preservados até o presente momento.



*Dr<sup>a</sup>. PAULA NOGUEIRA CUNHA*  
 MV CLÍNICA GERAL - APERFEIÇOAMENTO ULTRA-SONOGRAFIA  
 CRMV 13618-SP  
 CPF 122.038.818-10