



HOSPITAL VETERINÁRIO DA ANCLIVEPA-SP

DATA: 13/12/2022

PACIENTE: TAYLER / RINALDO (491047)

RELATÓRIO ULTRASONOGRÁFICO

Bexiga: em topografia habitual, distensão adequada, conteúdo anecoico sem debris, paredes preservadas, uretra caudal mantida.

Rins e Ureteres: dimensões preservadas (RE 2,85cm / RD 3,14cm), contornos definidos, rim esquerdo com parênquima homogêneo hiperecoico com leve alteração da distinção e da proporção cortico medular – com leve espessamento da cortical, sistema pielocalicial preservado. Ausência de mineralizações.

Baço: em topografia habitual, com dimensões aumentadas (1,66cm), parênquima homogêneo normoecóico, vasos preservados.

Fígado: Topografia habitual, lobos hepáticos com volume mantido, parênquima homogêneo tendendo a hiperecoico com atenuação feixes, bordos arredondados, regulares. Vasos preservados. Ductos intra-hepáticos não caracterizados. Vesícula biliar: repleção adequada, preenchida por conteúdo anecoico sem sedimentos, paredes normoespessas regulares. Ducto biliar não caracterizado.

Sistema gastrointestinal:

Estômago: Topografia habitual, contraído sem conteúdo, paredes normoespessas regulares, estratificação mantida, motilidade mantida. Píloro caracterizado sem conteúdo preservado.

Pâncreas: corpo pancreático com parênquima grosseiro hiperecoico, contornos definidos mensurado em torno de 2,80cm x 1,10cm

Alças Intestinais: duodeno proximal com espessamento das camadas (0,46cm), sem conteúdo luminal, jejuno, colón transverso com espessamento da mucosa (0,32 cm a 0,36cm), paredes corrugadas sem conteúdo luminal, leve hiperomotilidade. Não há sinais de obstrução.

Próstata: em topografia habitual contornos definidos, parênquima homogêneo hiperecoico, mensurado em torno de 2,20cm x 1,10cm x 2,90cm.

Testículos: em topografia habitual preservados

Adrenais: não caracterizadas.

Observações:

Ausência de líquido livre.

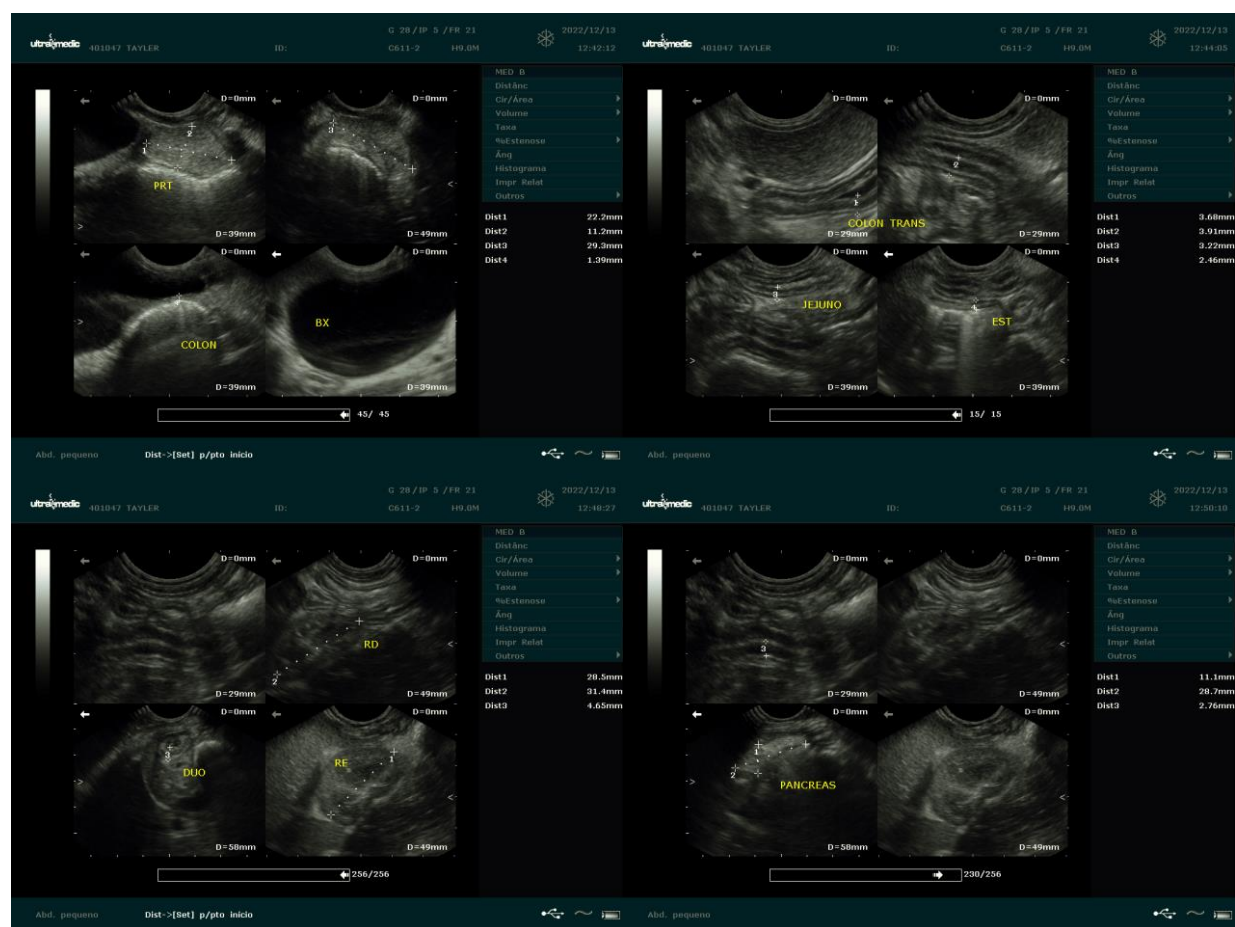
Linfonodos não caracterizados.


Dra. PAULA NOGUEIRA CUNHA
MV CLINICA GERAL - APERFEIÇOAMENTO ULTRA-SONOGRAFIA
CRMV 13618-SP
CPF 122.038.818-10

IMPRESSÃO SONOGRÁFICA:

Enteropatia em varios segmentos (duodeno proximal e colon transverso são os mais afetados)
Pancreatite cronica??

Discreta alteração morfológica em rim esquerdo a investigar.




Dra. PAULA NOGUEIRA CUNHA
MV CLINICA GERAL - APERFEIÇOAMENTO ULTRA-SONOGRÁFIA
CRMV 13618-SP
CPF 122.038.818-10