



HOSPITAL VETERINÁRIO DA ANCLIVEPA-SP

DATA: 28/02/2023

PACIENTE: CHICA / RUBIA (497875)


Dra. PAULA NOGUEIRA CUNHA
MV CLÍNICA GERAL - APERFEIÇOAMENTO ULTRA-SONOGRAFIA
CRMV 13618-SP
CPF 122.038.818-10

RELATÓRIO ULTRASSONOGRÁFICO

Bexiga: distensão leve, conteúdo anecoico com debris em grumos flutuantes, paredes normoespessas, estratificação mantida, trígono mantido. Uretra caudal não caracterizada.

Rins e Ureteres: em topografia habitual (RD 3,61cm / RE 3,71cm), contornos definidos, parênquima homogêneo normoecóico, distinção e proporção cortico medular mantida, sistema pielocalicial preservado. Ureteres não caracterizados.

Baço: em topografia habitual com leve aumento das dimensões (1,0cm), parênquima homogêneo normoecóico, vasos preservados.

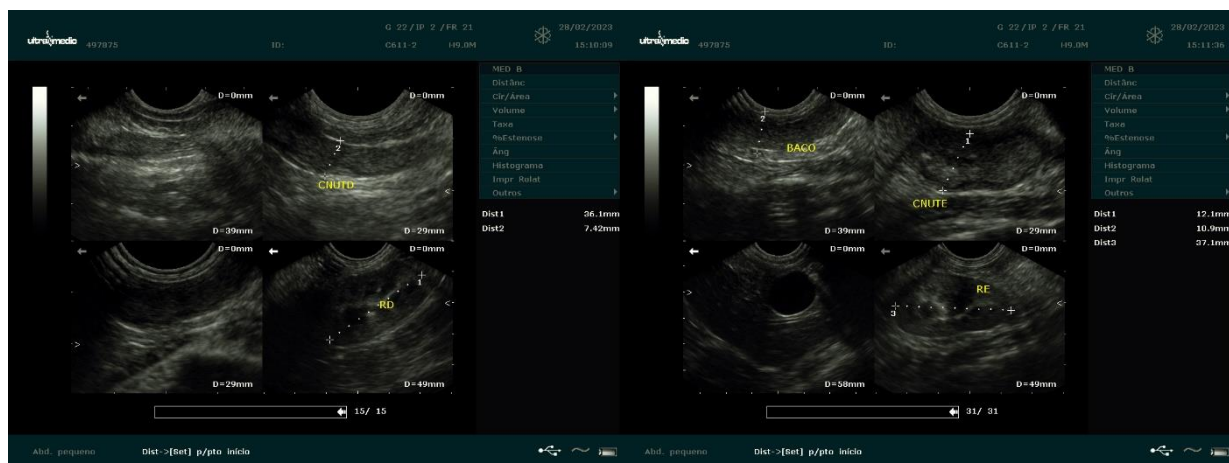
Fígado: parênquima homogêneo normoecóico, com volume mantido, margens finas e regulares. Diafragma mantido, vasos preservados. **Vesícula biliar:** distendida por conteúdo anecoico sem sedimentos, paredes preservadas, ducto comum não caracterizado.

Estômago: em topografia habitual, distendido por conteúdo gasoso, paredes normoespessas regulares com estratificação e motilidade mantida. **Pâncreas:** não caracterizado. **Alças Intestinais:** segmentos intestinais passíveis de avaliação com parâmetros ultrassonográficos preservados, lúmen sem conteúdo fecal. Sem sinais de obstrução.

Útero: Cornos uterinos distendidos, com espessamento do endométrio com discreto acúmulo de conteúdo denso hipoeecóico em ambos os cornos juntamente com áreas císticas. CNUTD 0,74cm / CNUTE 1,21cm
Ovários: não caracterizados.

IMPRESSÃO SONOGRÁFICA:

Útero com hiperplasia endometrial com acúmulo com leve acúmulo de conteúdo hipoeecóico denso e áreas císticas – Hemometra / Piometra?? A esclarecer
Leve esplenomegalia



Dra. PAULA NOGUEIRA CUNHA
MV CLINICA GERAL - APERFEIÇOAMENTO ULTRA-SONOGRAFIA
CRMV 13618-SP
CPF 122.038.818-10