



# HOSPITAL VETERINÁRIO DA ANCLIVEPA-SP

DATA: 26/01/2023

PACIENTE: DANDARA/ RUTE (503842)

## RELATÓRIO ULTRASSONOGRÁFICO

**Bexiga:** moderada distensão, conteúdo anecoico sem debris sem sedimentos, paredes normoespessas, estratificação mantida, uretra caudal preservada.

**Rins e Ureteres:** RE 2,71cm / RD 3,0cm, contornos mal definidos, parênquima grosseiro heterogêneo perda acentuada de distinção e proporção cortico medular em ambos há espessamento da cortical e formato mais globoso que o habitual, sistema pielocalicial discretamente dilatado com presença de micro litíases mensuradas em torno de 0,30cm. Ureteres não caracterizados.

**Baço:** em topografia habitual com dimensões preservadas (1,20cm), parênquima homogêneo normoecóico, vasos preservados.

**Fígado:** em topografia habitual, lobos hepáticos com volume levemente aumentado, parênquima homogêneo discretamente hiperecoico sem atenuação de feixes, margens levemente arredondadas, regulares. Vasos preservados. Ductos intra-hepáticos não caracterizados. Vesícula biliar com repleção adequada preenchida por conteúdo anecoico com sedimentos ecogênicos em moderada quantidade, paredes normoespessas regulares. Ducto biliar não caracterizado. Sistema gastrointestinal:

**Estômago:** em topografia habitual, contraído sem conteúdo, paredes normoespessas, motilidade e estratificação preservadas. Píloro não caracterizado. **Pâncreas:** não caracterizados.

**Alças Intestinais:** segmentos intestinais passíveis de avaliação sem conteúdo luminal paredes finas regulares, motilidade e estratificação preservadas.

**Adrenais:** tanto direita quanto esquerda foram caracterizadas em sua topografia, parênquima hipoeecóico homogêneo com dimensões menores que o habitual sendo ADD 1,13cm x 0,32cm e ADE 0,87cm x 0,27cm.

### Observações:

Ausência de líquido livre

Linfonodos não caracterizados.

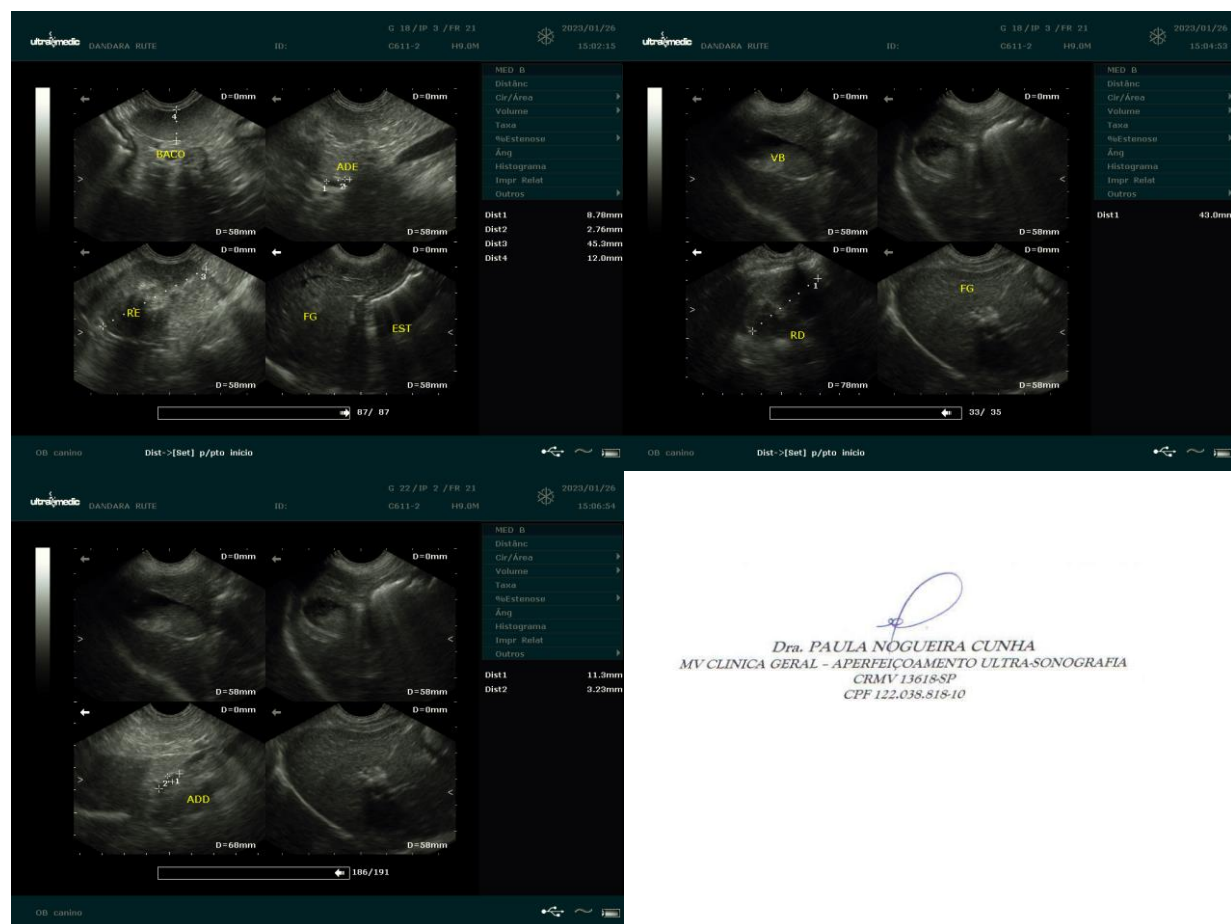
  
Dra. PAULA NOGUEIRA CUNHA  
MV CLINICA GERAL - APERFEIÇOAMENTO ULTRA-SONOGRAFIA  
CRMV 13618-SP  
CPF 122.038.818-10

## IMPRESSÃO ULTRASSONOGRÁFICA:

Hepatomegalia branda

Lama biliar em quantidade moderada ainda com mobilidade do sedimento.

Hipoplasia de adrenal bilateral sugerido investigar hipoadreno e doenças correlatas.



*Dra. PAULA NOGUEIRA CUNHA*  
MV CLINICA GERAL - APERFEIÇOAMENTO ULTRA-SONOGRAFIA  
CRMV 13618-SP  
CPF 122.038.818-10