



HOSPITAL VETERINÁRIO DA ANCLIVEPA-SP

DATA: 15/02/2023

PACIENTE: MEAU / CCZ (513536)

RELATÓRIO ULTRASONOGRÁFICO

Bexiga: leve distensão, conteúdo anecoico sem debris sem sedimentos, paredes normoespessas regulares, uretra caudal preservada, sem sinais de obstrução.

Rins e Ureteres: RE 4,45cm / RD 4,54cm. contornos definidos, parênquima homogêneo normoecóico, distinção e proporção cortico medular preservadas, ausência de mineralização em recesso renal. Ureter não caracterizado.

Baço: em topografia habitual com dimensões discretamente aumentadas (1,18cm), parênquima homogêneo normoecóico, contornos regulares, vasos preservados.

Fígado: em topografia habitual, lobos hepáticos com aumento do volume, parênquima homogêneo hiperecoico com forte atenuação dos feixes, margens arredondadas, regulares. Vasos intra-hepáticos preservados. Ductos intra-hepáticos preservados.

Vesícula biliar com distensão adequada, preenchida por conteúdo anecoico sem sedimentos, ducto biliar não caracterizado.

Estômago: em topografia habitual, contraído conteúdo mucoide, paredes normoespessas, há manutenção da estratificação e da motilidade. Píloro não caracterizado. **Pâncreas:** caracterizado com parênquima homogêneo normoecóico, dimensões preservadas.

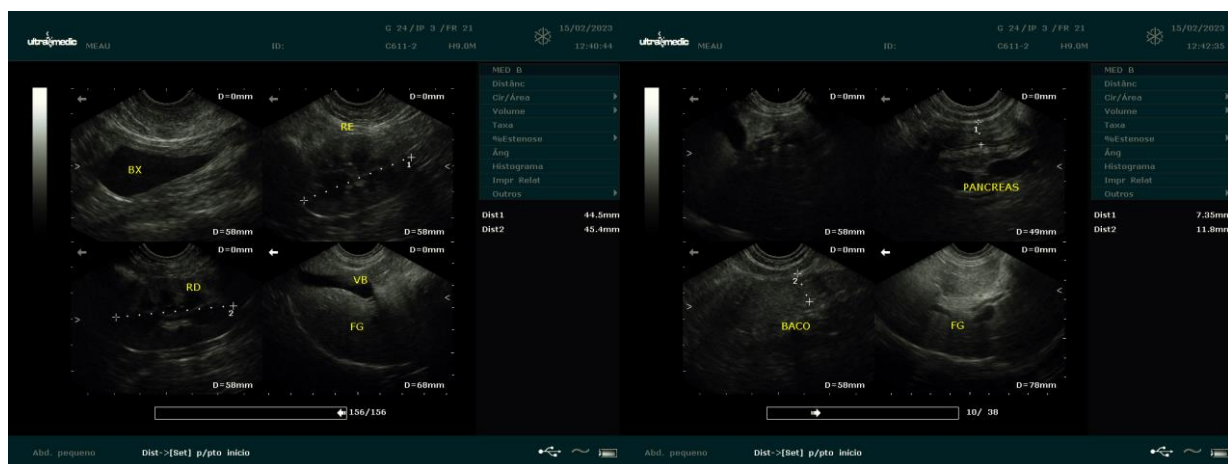
Alças Intestinais: segmentos intestinais passíveis de avaliação com conteúdo luminal mucoso / gasoso em pequena quantidade, paredes normoespessas regulares, motilidade e estratificação preservadas.


Dra. PAULA NOGUEIRA CUNHA
MV CLINICA GERAL - APERFEIÇOAMENTO ULTRA-SONOGRAFIA
CRMV 13618-SP
CPF 122.038.818-10

IMPRESSAO ULTRASSONOGRÁFICA:

Hepatomegalia infiltrativa adiposa moderada a grave

Discreta esplenomegalia



Dra. PAULA NOGUEIRA CUNHA
MV CLINICA GERAL - APERFEIÇOAMENTO ULTRA-SONOGRAFIA
CRMV 13618-SP
CPF 122.038.818-10