



HOSPITAL VETERINÁRIO DA ANCLIVEPA-SP

DATA: 04/05/2023

PACIENTE: RUBI / REGYANE (525629)

RELATÓRIO ULTRASONOGRÁFICO

Bexiga: em topografia habitual, distensão moderada, conteúdo anecoico sem debris, paredes normoespessas regulares, uretra caudal mantida.

Rins e Ureteres: RD 7,2cm / RE 7,9cm. Ambos com contornos definidos, parênquima homogêneo normoecóico, distinção e proporção cortico medular mantida. Sistema pielocalicial mantido. Ureteres não caracterizados.

Baço: em topografia habitual, com dimensões mantidas (2,4cm), parênquima homogêneo normoecóico, hilo esplênico preservado.

Fígado: Topografia habitual, lobos hepáticos volume preservado, parênquima homogêneo normoecóico margens afiladas, regulares. Diafragma preservado. Vasos intra-hepáticos preservados. Ductos intra-hepáticos não caracterizados. **Vesícula biliar:** repleção adequada, preenchida por conteúdo anecoico sem sedimentos, paredes normoespessas. Ducto biliar não caracterizado.

Estômago: Topografia habitual, distensão por conteúdo alimentar particulado, paredes normoespessas (0,41cm) estratificação mantida, motilidade mantida. Píloro não caracterizado. **Pâncreas:** não caracterizado

Alças Intestinais: segmentos intestinais com conteúdo luminal gasoso em quantidade moderada, paredes regulares normoespessas, estratificação preservada. Motilidade mantida

Útero e Ovários: OSH

Observações:

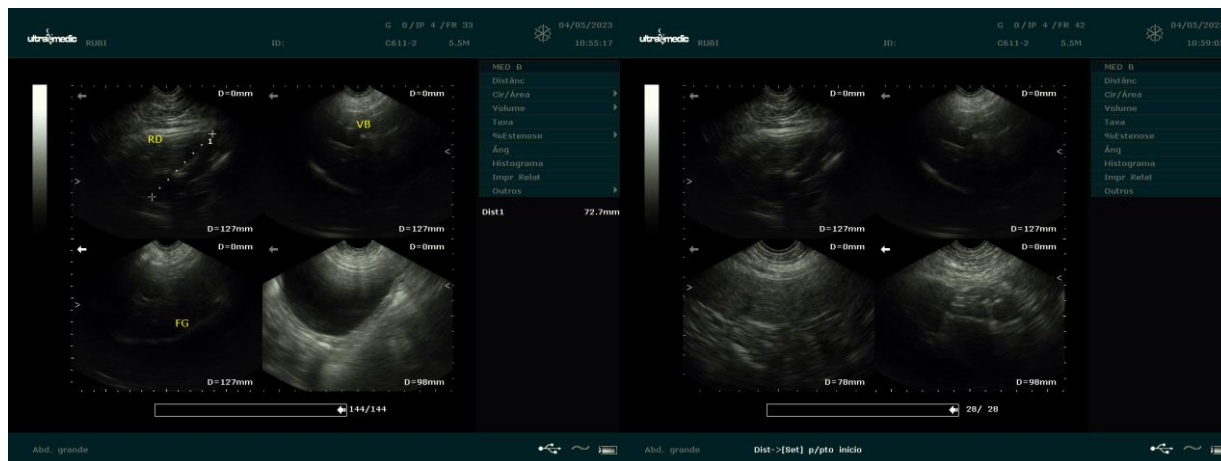
Ausência de líquido livre

Linfonodos não caracterizados.

Dra. PAULA NOGUEIRA CUNHA
MV CLINICA GERAL - APERFEIÇOAMENTO ULTRA-SONOGRAFIA
CRMV 13618-SP
CPF 122.038.818-10

IMPRESSÃO DIAGNÓSTICA:

Varredura abdominal com parâmetros ultrassonográficos preservados.



Dra. PAULA NOGUEIRA CUNHA
 MV CLINICA GERAL - APERFEIÇOAMENTO ULTRA-SONOGRAFIA
 CRMV 13618-SP
 CPF 122.038.818-10