



HOSPITAL VETERINÁRIO DA ANCLIVEPA-SP

DATA: 02/05/2023

PACIENTE: MIRELA / SEBASTIAO (532894)

RELATÓRIO ULTRASONOGRÁFICO

Bexiga: moderada distensão, conteúdo anecoico sem debris celulares, sem sedimentos, paredes finas e regulares, uretra caudal preservada, sem sinais de obstrução.

Rins e Ureteres: RE 6,8cm / RD 7,23cm. contornos definidos, parênquima grosseiro normoecóico, distinção e proporção cortico medular discretamente aletrada. Sistema pielocalicial definido. Ureter preservado.

Baço: em topografia habitual, dimensões aumentadas (3,9cm) adentrando ao antímero direito, parênquima homogêneo normoecóico. Hilo esplênico preservados.

Fígado: em topografia habitual, lobos hepáticos com volume preservado, parênquima homogêneo normoecóico, margens afiladas, regulares. Vasos intra-hepáticos preservados. Ductos intra-hepáticos preservados. **Vesícula biliar:** com distensão moderada, preenchida por conteúdo anecoico. Ducto comum preservado.

Estômago: em topografia habitual, com leve distensão por conteúdo gasoso, paredes normoespessas com manutenção da estratificação e da motilidade. Píloro não caracterizado. **Pâncreas:** não caracterizado. **Alças Intestinais:** Os segmentos intestinais avaliados apresentam paredes preservadas, lúmen com moderada distensão por conteúdo gasoso, motilidade mantida.

Útero: corno uterino esquerdo com espessamento do endométrio sem acúmulo de conteúdo anecóico mensurado em torno de 1,56cm e corno uterino direito com parte de seu trajeto espesso com endométrio heterogêneo com discreto acúmulo de conteúdo anecóico mensurado em torno de 2,21cm. **Ovarios** não caracterizados.

Observação:

Ausência de líquido livre

Linfonodos não caracterizados.

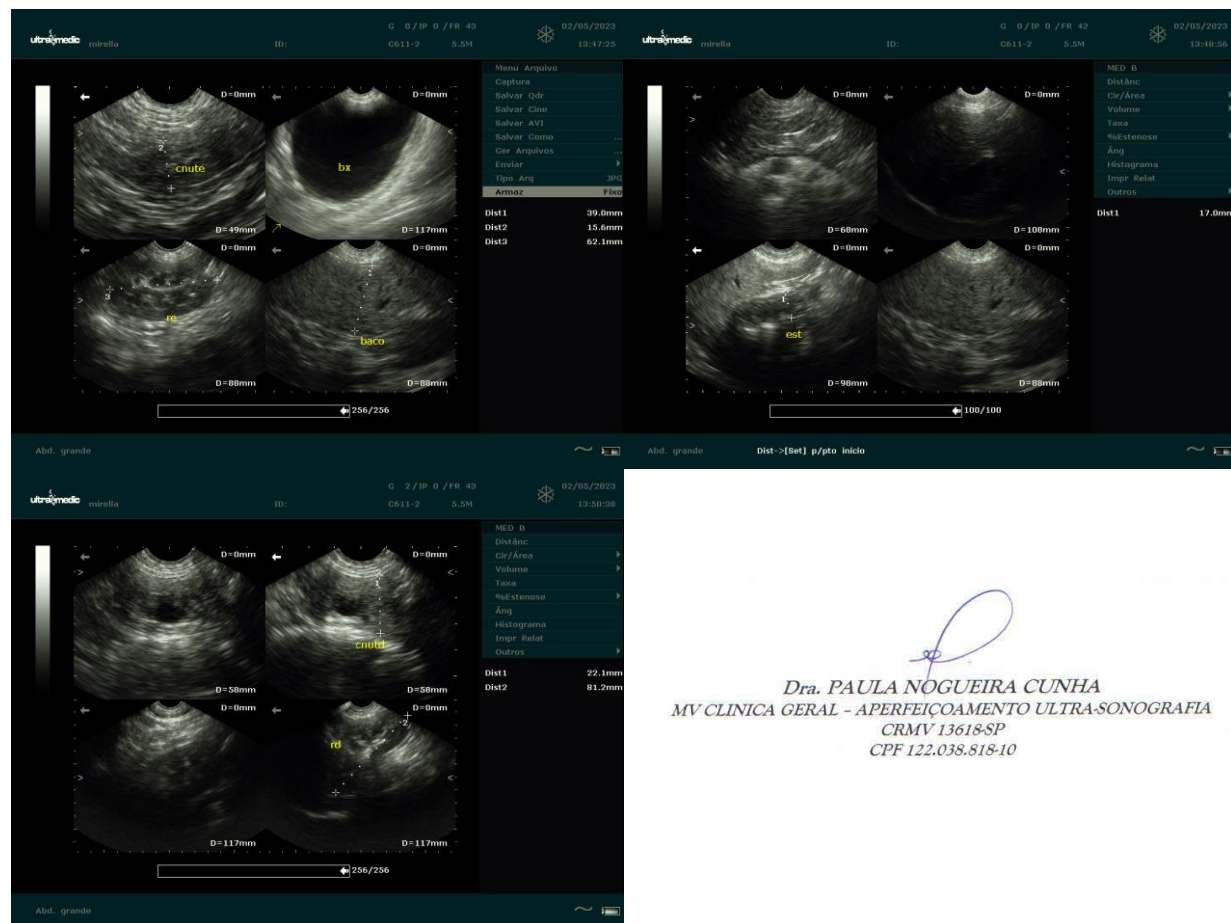

Dra. PAULA NOGUEIRA CUNHA
MV CLINICA GERAL - APERFEIÇOAMENTO ULTRA-SONOGRAFIA
CRMV 13618-SP
CPF 122.038.818-10

IMPRESSÃO DIAGNÓSTICA:

Esplenomegalia acentuada

Hiperplasia endometrial em ambos os cornos uterinos porem no direito há parênquima heterogêneo com discreto acúmulo de conteúdo anecóico indicando fase inicial de hemometra / piometra

Rins com aspecto senil



Dra. PAULA NOGUEIRA CUNHA
 MV CLINICA GERAL - APERFEIÇOAMENTO ULTRA-SONOGRAFIA
 CRMV 13618-SP
 CPF 122.038.818-10