



HOSPITAL VETERINÁRIO DA ANCLIVEPA-SP

DATA: 29/12/2022

PACIENTE: LEO / SOLANGE (497097)

RELATÓRIO ULTRASSONOGRÁFICO

Bexiga: em topografia habitual com repleção adequada com conteúdo anecoico, uretral caudal preservada.

Rins e Ureteres: em topografia habitual, RE 3,83cm / RD 3,99cm, parênquima homogêneo normoecóico, distinção e proporção cortico medular mantida, sistema pielocalicial mantido. Ureteres não caracterizados.

Baço: em topografia habitual, contornos definidos, dimensões mantidas, parênquima homogêneo normoecóico, vasos preservados.

Fígado: Em topografia habitual, lobos hepáticos com parênquima homogêneo normoecóico, bordos afilados, regulares. Vasos preservados. Ductos intra-hepáticos não caracterizados.

Vesícula biliar: com média repleção preenchida por conteúdo anecóico sem sedimentos. Paredes normoespessas, regulares. Ducto biliar não caracterizado.

Sistema gastrointestinal:

Estômago: em topografia habitual, contraído sem conteúdo gasoso, paredes normoespessas e regulares, com estratificação e motilidade mantida. Píloro não caracterizado.

Pâncreas: não caracterizado.

Alças Intestinais: os segmentos intestinais com parâmetros ultrassonográficos preservados.

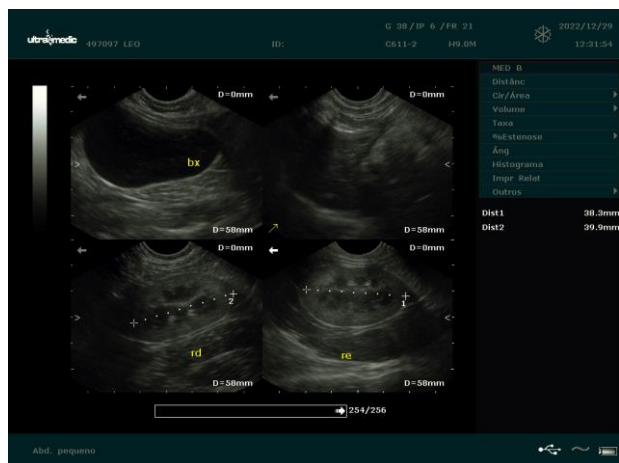
Observações:

Ausência de líquido livre


Dra. PAULA NOGUEIRA CUNHA
MV CLÍNICA GERAL - APERFEIÇOAMENTO ULTRA-SONOGRAFIA
CRMV 13618-SP
CPF 122.038.818-10

IMPRESSÃO ULTRASSONOGRÁFICA:

Varredura abdominal com parâmetros ultrassonográficos preservados.




Dra. PAULA NOGUEIRA CUNHA
MV CLINICA GERAL - APERFEIÇOAMENTO ULTRA-SONOGRAFIA
CRMV 13618-SP
CPF 122.038.818-10