



# HOSPITAL VETERINÁRIO DA ANCLIVEPA-SP

DATA: 13/02/2023

PACIENTE: VIVI/ SHERAZADE (512477)

## RELATÓRIO ULTRASSONOGRÁFICO

**Bexiga:** em topografia habitual, com distensão moderada, conteúdo anecoico sem debris sem sedimentos paredes espessas (0,41cm) regulares, uretra caudal mantida.

**Rins e Ureteres:** RE 3,0cm / RD 3,09cm. Ambos com parênquima homogêneo hiperecoico, contornos definidos, boa distinção e boa proporção cortico medular, sistema pielocalicial definido, ausência de mineralização em recessos renais. Ureter não caracterizado.

**Baço:** em topografia habitual com parênquima homogêneo normoecóico, dimensões preservadas (0,80cm) vasos preservados.

**Fígado:** lobos hepáticos com leve aumento do volume, parênquima homogêneo hiperecoico, margens arredondadas e regulares, vasos e ductos intra-hepáticos preservados. Vesícula biliar com paredes hiperecóicas espessas (0,66cm), moderada distensão por conteúdo hipoecóico denso discreta dilatação de ducto comum.

**Estômago:** contraído sem conteúdo, paredes normoespessas e regulares, motilidade mantida. **Pâncreas:** ramo direito caracterizado com parênquima hipoecóico homogêneos contornos irregulares dimensões aumentadas (1,60cm) não há reatividade local.

**Alças Intestinais:** duodeno com paredes levemente espessas com mucosa corrugada, sem conteúdo luminal. Outros segmentos intestinais passíveis de avaliação com parâmetros ultrassonográficos preservados.

### Observações:

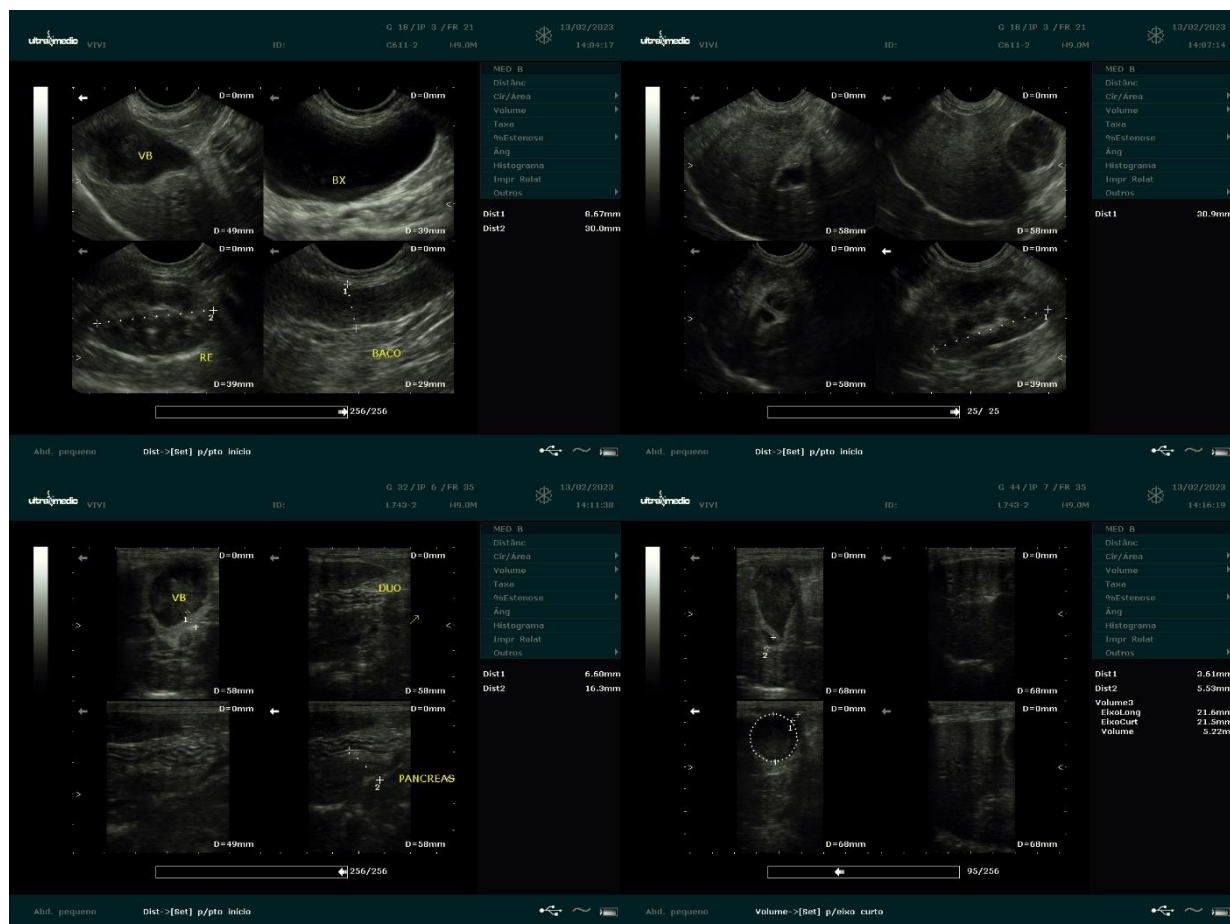
Ausência de líquido livre

Linfonodos não caracterizados

  
Dra. PAULA NOGUEIRA CUNHA  
MV CLINICA GERAL - APERFEIÇOAMENTO ULTRASSONOGRAFIA  
CRMV 13618-SP  
CPF 122.038.818-10



## Duodenite



  
Dra. PAULA NOGUEIRA CUNHA  
MV CLINICA GERAL - APERFEIÇOAMENTO ULTRA-SONOGRAFIA  
CRMV 13618-SP  
CPF.122.038.818-10