

# Nicole Flávio

Cardiologia Veterinária

**Nome do Animal:** Lili | **Espécie:** canina | **Raça:** Poodle | **Idade:** 14 anos

**Tutor:** Maria Neide dos Santos Ramos

**M.V. solicitante:** Ana Carolina Martins | **Clínica Veterinária:** Anclivepa

03/11/2022

## ELETROCARDIOGRAMA

### LAUDO:

- **CONDIÇÃO DO PACIENTE PARA O EXAME:** REPOUSO
- **FREQUÊNCIA CARDÍACA:** 180 Batimentos por Minuto (bpm)
- **RITMO BASE:** Taquicardia sinusal.

### ÂNGULOS E MEDIDAS:

- **EIXO QRS:** +69°
- **EIXO P:** +73°

### • DERIVAÇÃO DII (sensibilidade N, 50 mm/s):

**Onda P:** 0,04 segundos (seg) x 0,30 a 0,40 milivolts (mV)

**Intervalo PQ:** 0,07 seg

**Complexo QRS:** 0,05 seg

**Amplitude de Onda R:** Até 3,2 mV

**Segmento ST:** Infradesnivel (Até 0,35 mV)

**Intervalo QT:** 0,17 seg

**Onda T:** Negativa, menor que 25% da Onda R; Menor que 1,0 mV  
(SANTILLI; PEREGO, 2009; TILLEY, 1980)

### • DERIVAÇÕES TORÁCICAS / PRÉ-CORDIAIS (Sensibilidade N, 50 mm/s):

[V1] CV<sub>5</sub>RL (rV<sub>2</sub>): R < 3,0 mV; Onda T Positiva

[V2] CV<sub>6</sub>LL: R > 3,0 mV; Onda S < 0,8 mV

[V3] Nada digno de Nota

[V4] CV<sub>6</sub>LU: R > 3,0 mV; Onda S < 0,7 mV

[V5] Nada digno de Nota

[V6] Nada digno de Nota

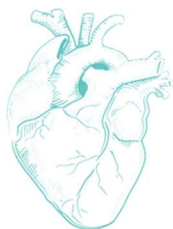
(SANTILLI; PEREGO, 2009; TILLEY, 1980)

### COMENTÁRIOS:

- A onda R apresenta amplitude acima de 3,0 mV em D2, V2 e V4 e acima de 0,5 mV em D1;
- O segmento ST apresenta infradesnivel (acima do limite de normalidade para a espécie).

### • CONCLUSÃO:

- **Arritmia sinusal.**
- **Sugere sobrecarga ventricular esquerda.**
- **Alteração inespecífica de repolarização ventricular.**

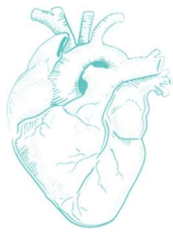


**Nicole Flávio**

Cardiologia Veterinária

Obs: Sugere-se a realização de exame de ECOCARDIOGRAMA para complementação diagnóstica.

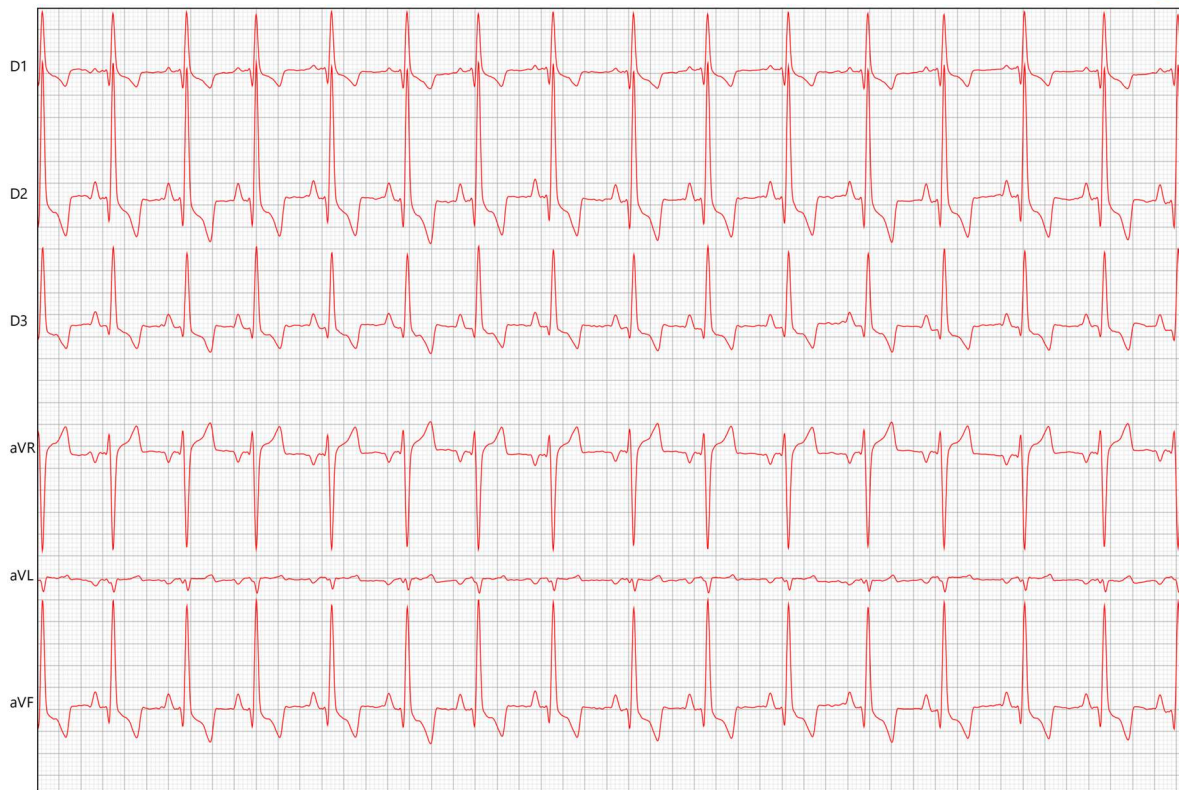
Laudado assinado eletronicamente por: M.V. Nicole Flávio – CRMV/SP 37.921



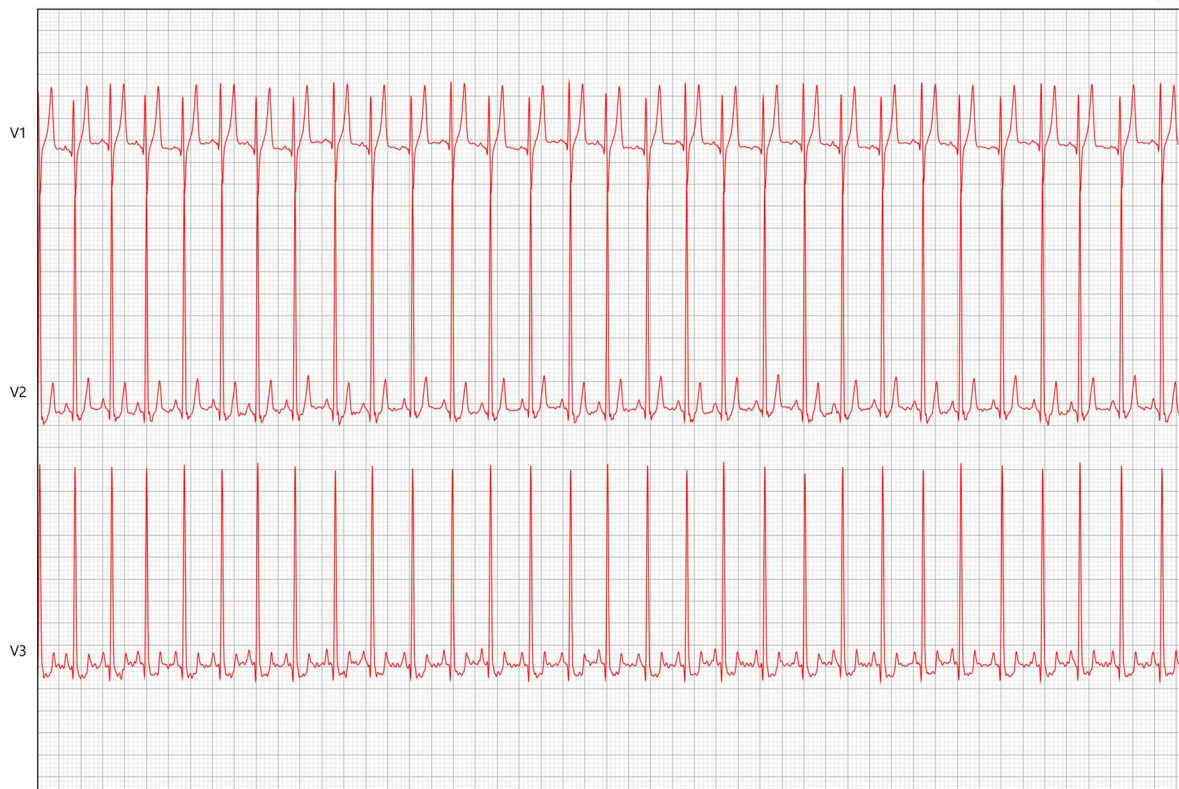# Nicole Flávio

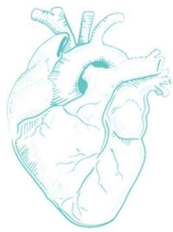
Cardiologia Veterinária

Exame: Lili, F, Cão, Poodle Médio - 03/11/2022 08:29:36 - 50 mm/s 10 mm/mV (N)



Exame: Lili, F, Cão, Poodle Médio - 03/11/2022 08:29:36 - 25 mm/s 10 mm/mV (N)





# Nicole Flávio

Cardiologia Veterinária

Exame: Lili, F, Cão, Poodle Médio - 03/11/2022 08:29:36 - 25 mm/s 10 mm/mV (N)

