



# HOSPITAL VETERINÁRIO DA ANCLIVEPA-SP

DATA: 14/11/2022

PACIENTE: CHERRY/STEPHANIE (481939)

## RELATÓRIO ULTRASONOGRÁFICO

**Bexiga:** em topografia habitual, leve a moderada distensão, conteúdo anecoico sem debris, paredes normoespessas regulares, uretra caudal mantida.

**Rins e Ureteres:** em topografia habitual. RE 2,97cm / RD 3,34cm. Rins com parênquima homogêneo normoecóico, contornos definidos, distinção e proporção cortico medular mantida, sistema pielocalicial mantido. Ausência de mineralizações. Ureter preservado.

**Baço:** em topografia habitual, dimensões mantidas. Parênquima homogêneo normoecóico. Vasos preservados.

**Fígado:** parênquima homogêneo com leve aumento da ecogenicidade, lobos hepáticos com discreto aumento do volume. Diafragma mantido. Grandes vasos preservados.

**Vesícula biliar:** em topografia habitual pouco distendida por conteúdo anecoico. Paredes normoespessas regulares. Ductos intra-hepáticos não caracterizados. Ducto biliar comum não caracterizado.

### **Sistema gastrointestinal:**

**Estômago:** em topografia habitual, distendido por conteúdo alimentar, paredes normoespessas, estratificação mantida, motilidade mantida. Píloro caracterizado preservado.

**Pâncreas:** não caracterizado.

**Alças Intestinais:** segmentos intestinais passíveis de avaliação com parâmetros preservados

### **Observações:**

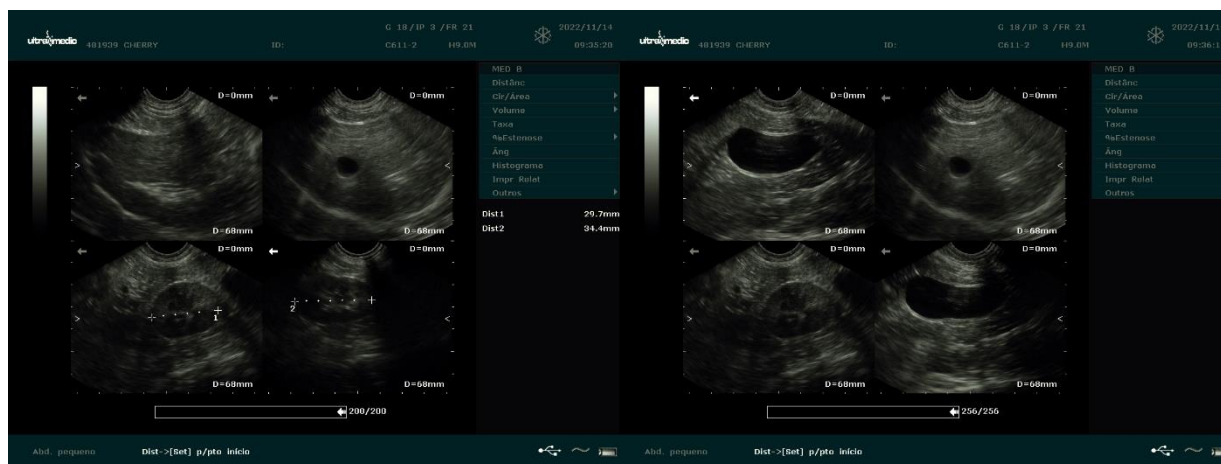
*Ausência de líquido livre*

*Linfonodos não caracterizados.*

  
Dra. PAULA NOGUEIRA CUNHA  
MV CLINICA GERAL - APERFEIÇOAMENTO ULTRA-SONOGRAFIA  
CRMV 13618-SP  
CPF 122.038.818-10

## IMPRESSÃO SONOGRÁFICA:

**Leve hepatomegalia associada a discreta infiltrativa adiposa e ou doença esteroideal.  
Cistocentese sem sucesso – bexiga com distensão leve a moderada – paciente com camada adiposa espessa o que dificultou a chegada da agulha na bexiga.**



*Dra. PAULA NOGUEIRA CUNHA*  
MV CLÍNICA GERAL - APERFEIÇOAMENTO ULTRA-SONOGRAFIA  
CRMV 13618-SP  
CPF 122.038.818-10